



Ortesis en las deformidades ortopédicas más comunes de los niños

Juan Andrés Conejero Casares
Servicio de Medicina Física y Rehabilitación
Hospital Universitario Virgen Macarena
Sevilla

Introducción

- **Las alteraciones ortopédicas constituyen una causa muy frecuente de consulta en Rehabilitación Infantil.**
- **Se manifiestan por deformidad, dolor, cojera o una mezcla variable dependiendo del tipo de patología.**
- **Repasaremos las alteraciones ortopédicas que responden mejor al uso de ortesis.**

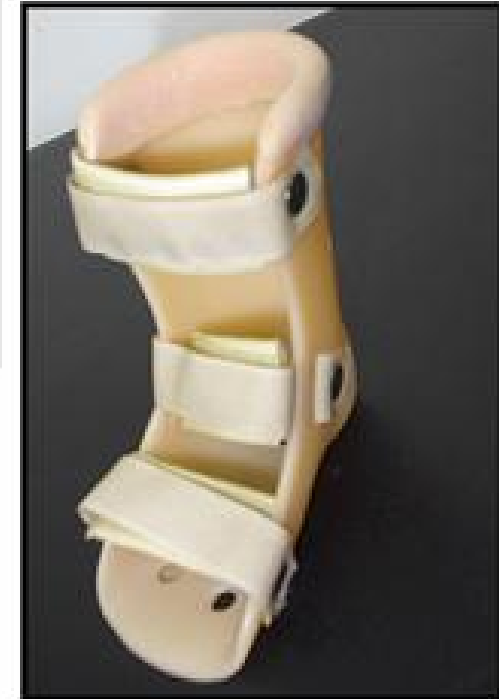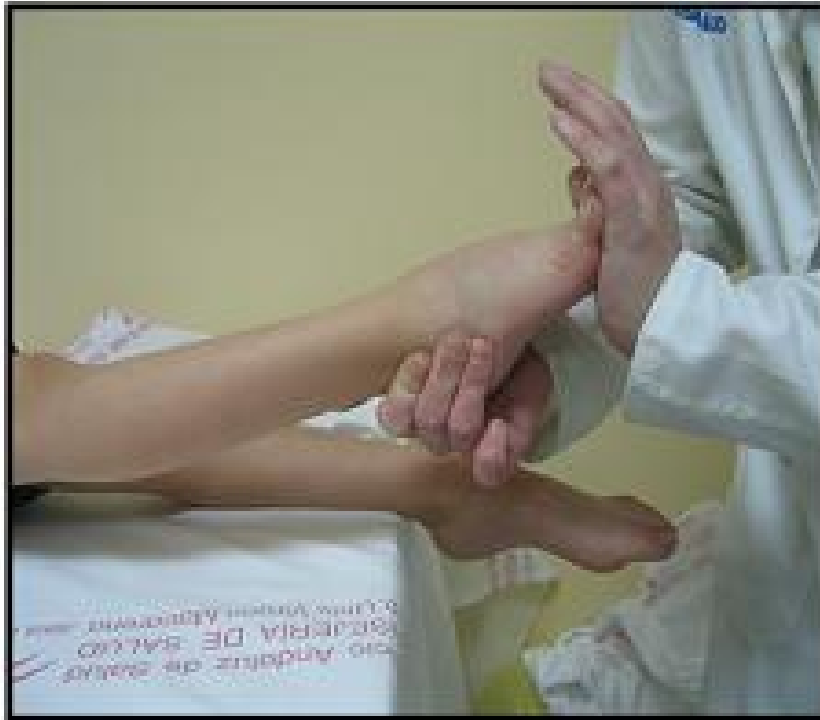Ortesis en deformidades ortopédicas

Objetivos

1. Preventivo
2. Terapéutico
3. Definitivo

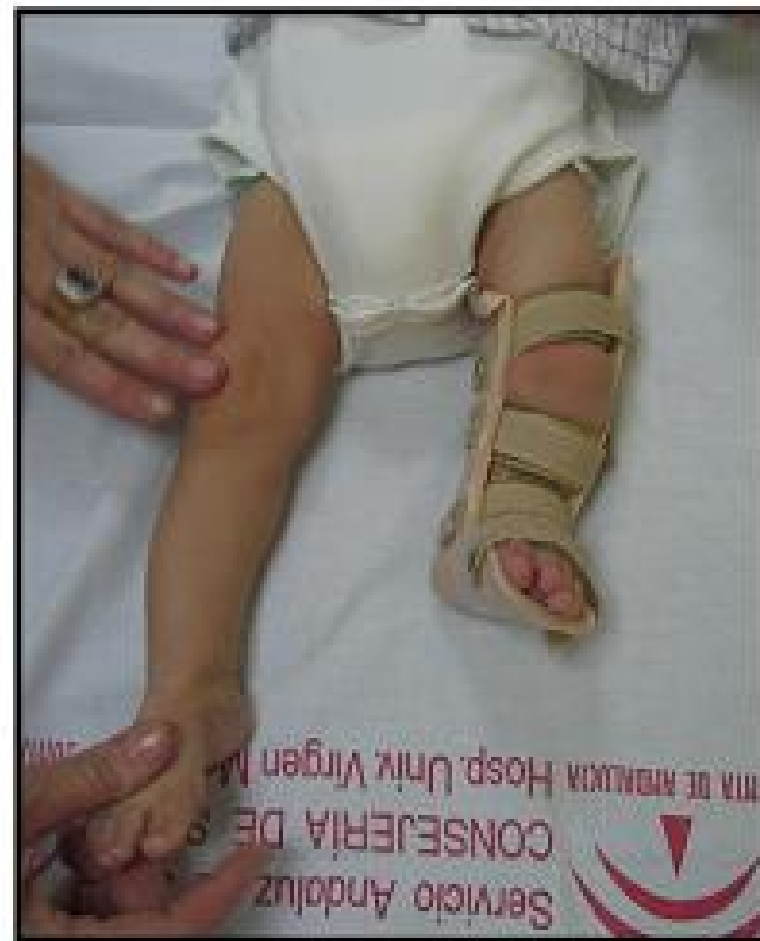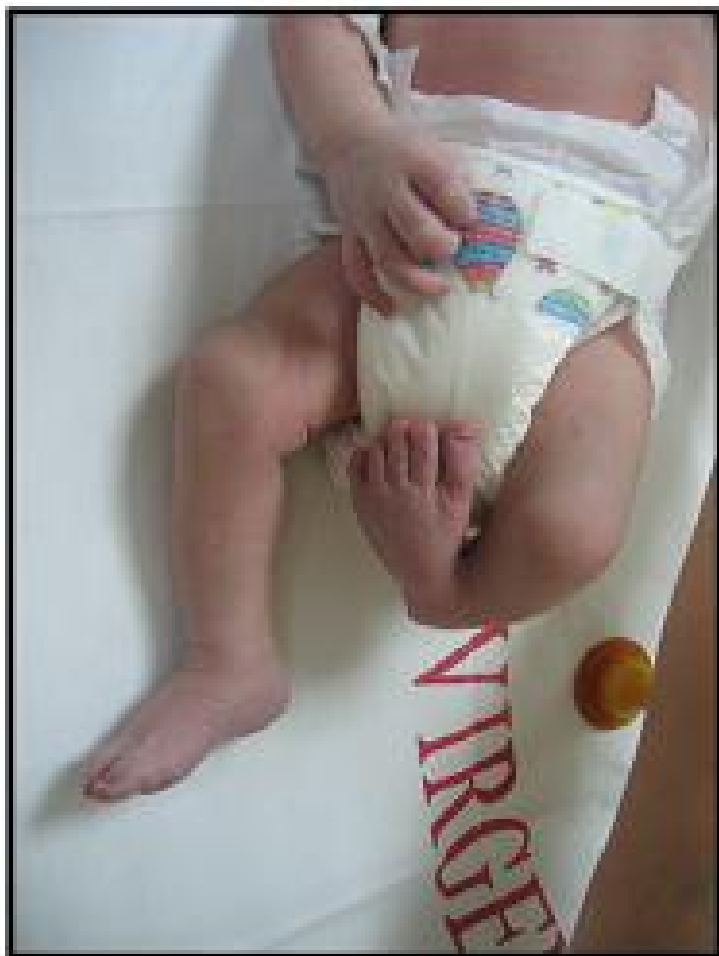Ortesis en deformidades ortopédicas

Uso preventivo



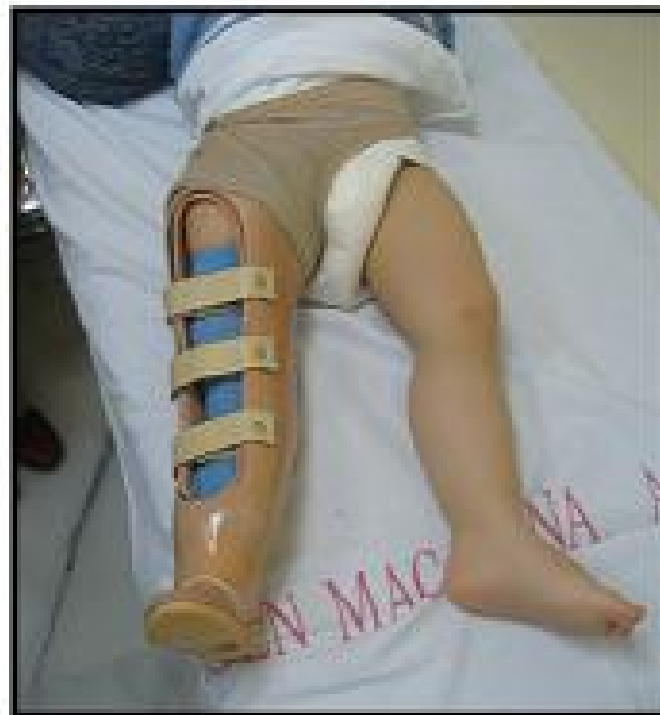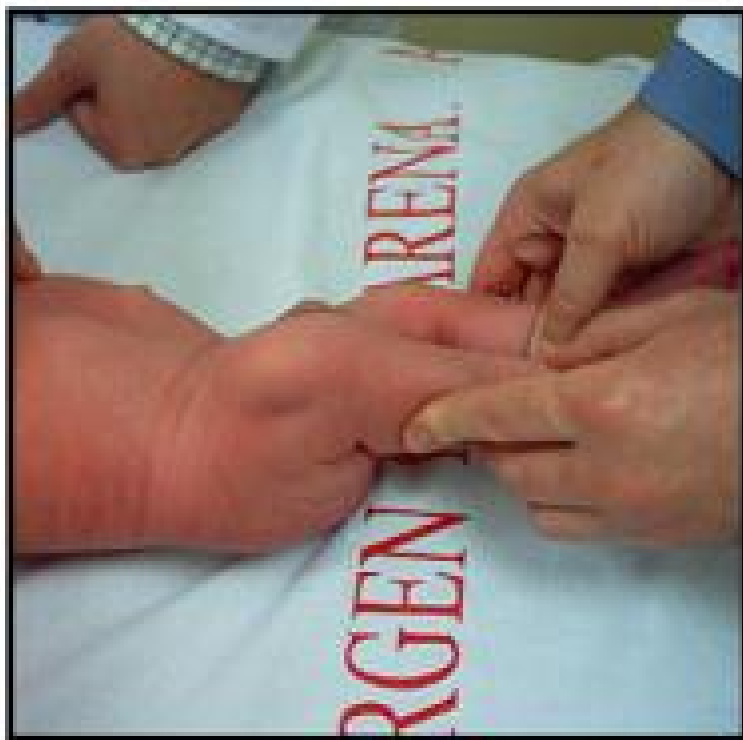Ortesis en deformidades ortopédicas

Uso terapéutico



Ortesis en deformidades ortopédicas

Uso definitivo



Ortesis

Indicación

Localización	Patología
Columna	Tortícolis muscular congénito
Miembro superior	Dedo en resorte
Cadera	Displasia del desarrollo de la cadera Enfermedad de Perthes
Rodilla	Genu varo (Blount) Genu valgo Genu flessum Genu recurvatum...
Pie	Pie zambo Pie cavo Pie plano ...

Tortícolis muscular congénito

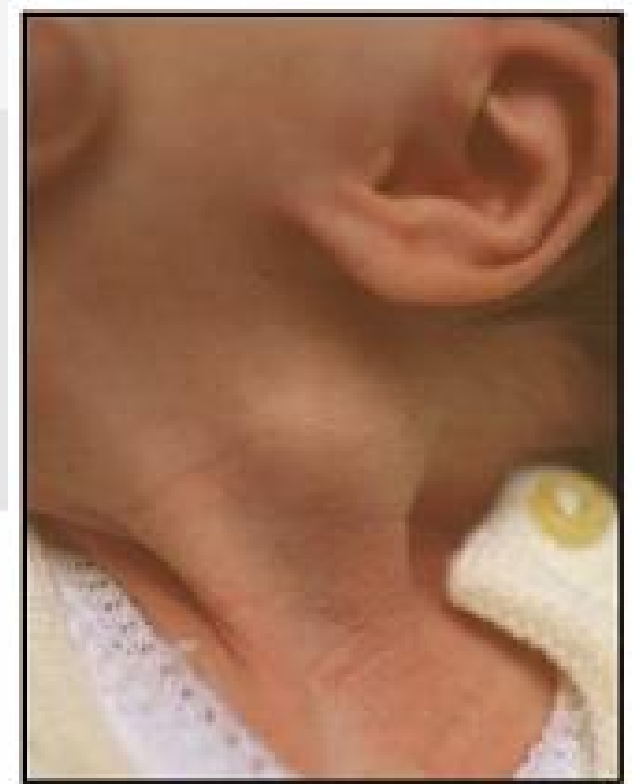- Deformidad asimétrica de la cabeza y cuello con contractura y el acortamiento del ECM
- Incidencia de 0.084 / 1.9 %
- Derecho 75%
- Asociado a DDC 17%

Exploración

- Limitación de rotación
- Nódulo

Tratamiento

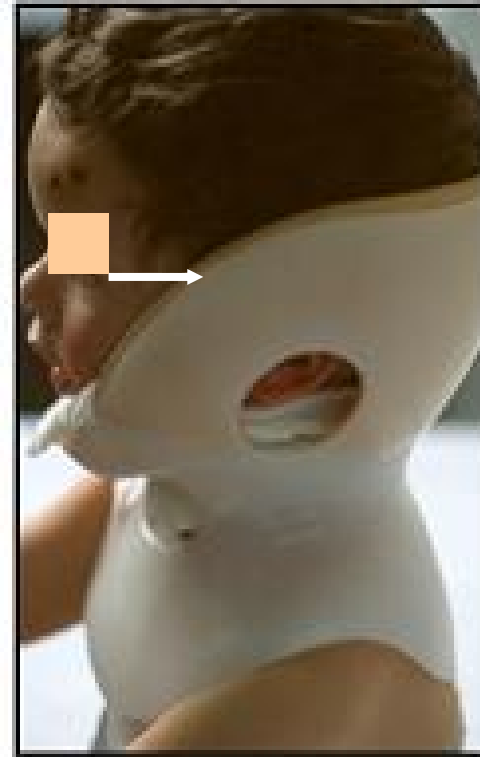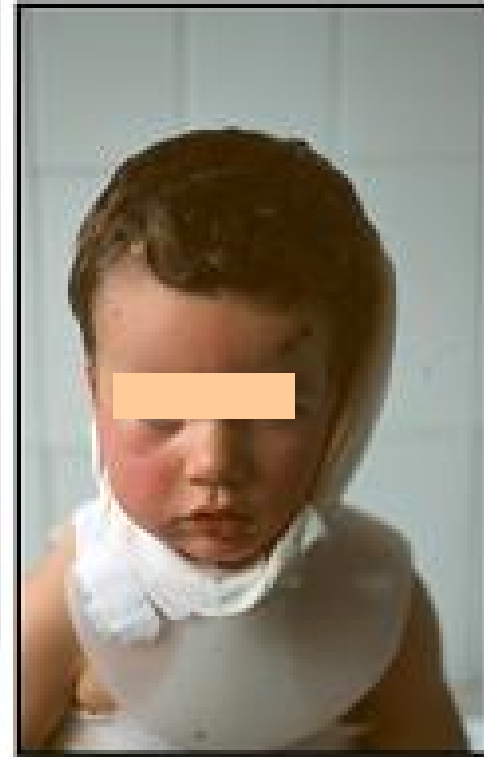- Fisioterapia
- Tratamiento postural
- Ejercicios domiciliarios
- Cirugía si no hay corrección a los 18 meses



Freed SS, Coulter-O'Berry C. identification and treatment of congenital muscular torticollis in Infants. JPO 2004; 16: S18-S23

Tortícolis muscular congénito

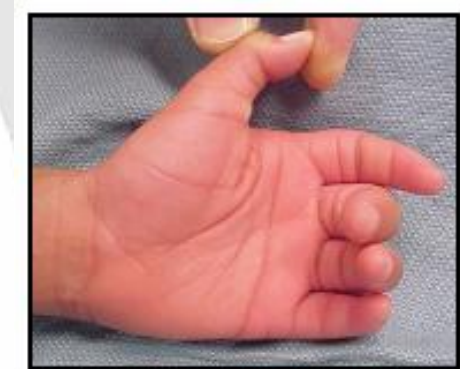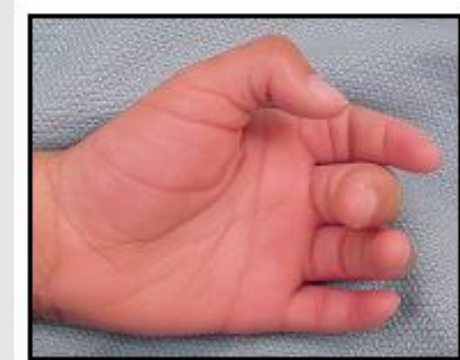
CTO: Ortesis postquirúrgica 3 meses a tiempo completo, 3 meses nocturna



Cheng JC, Tang SP, Chen TM et al. The clinical presentation and outcome of treatment of congenital muscular torticollis in infants- a study of 1086 cases. J Pediatr Surg 2000; 35: 1091-1096.

Pulgar en resorte

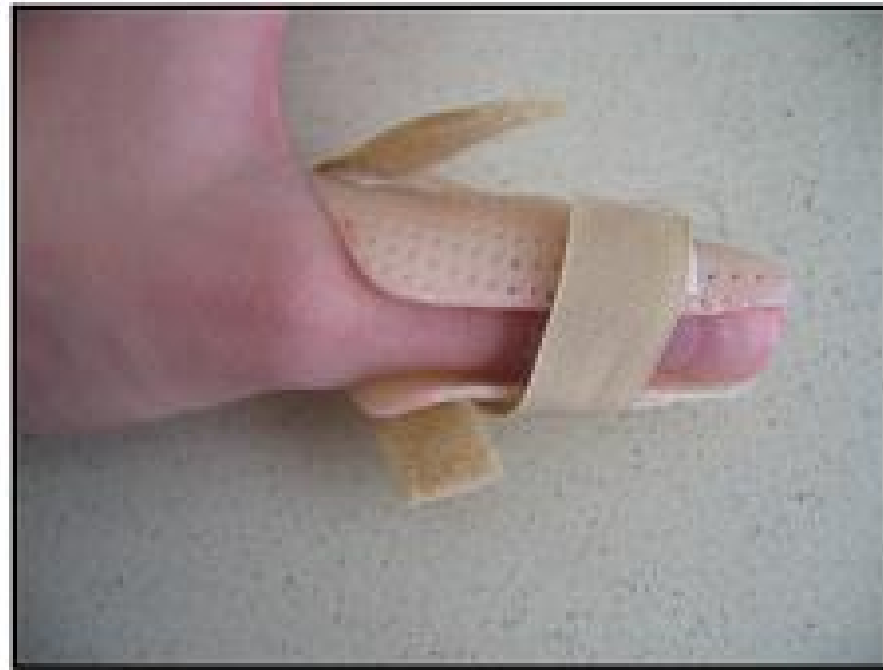- Nódulo en el tendón flexor largo del pulgar a nivel de la polea A1 con bloqueo en flexión de la IF y aparición de resorte
- Deformidad fija y limitación funcional
- Congénito / adquirido
- **Exploración**
- Flexo IF
- Nódulo
- **Tratamiento rehabilitador**
- Fisioterapia
- Ortesis nocturna
- Buenos resultados en el 66%
- Cirugía si no hay corrección después de 6 meses



Akhtar S, Bradley MJ, Quinton DN, Burke FD. Management and referral for trigger finger/thumb. BMJ 2005; 331: 7507-7530

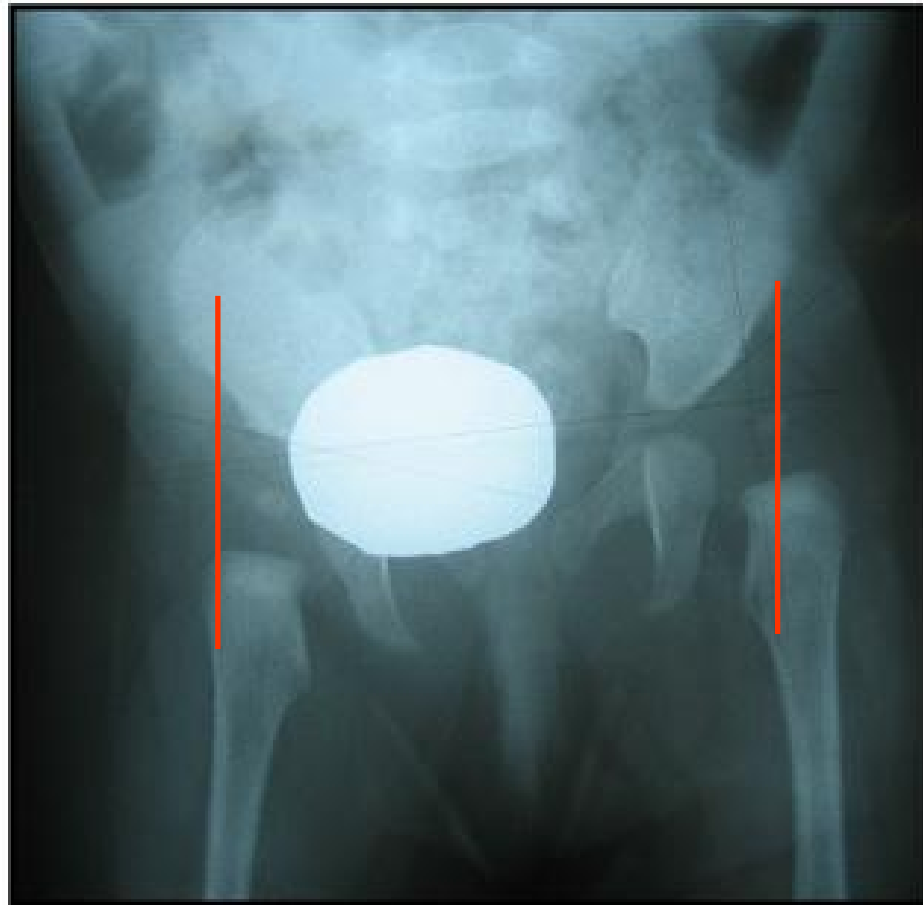
Pulgar en resorte

FO: Ortesis de termoplástico pasiva para mantener IF en extensión (tipo Stax) de uso nocturno, durante 6-12 meses



Tan AH, Lam KS, Lee FH. The treatment outcome of trigger thumb in children. J Pediatr Orthop B 2002; 11: 256-259

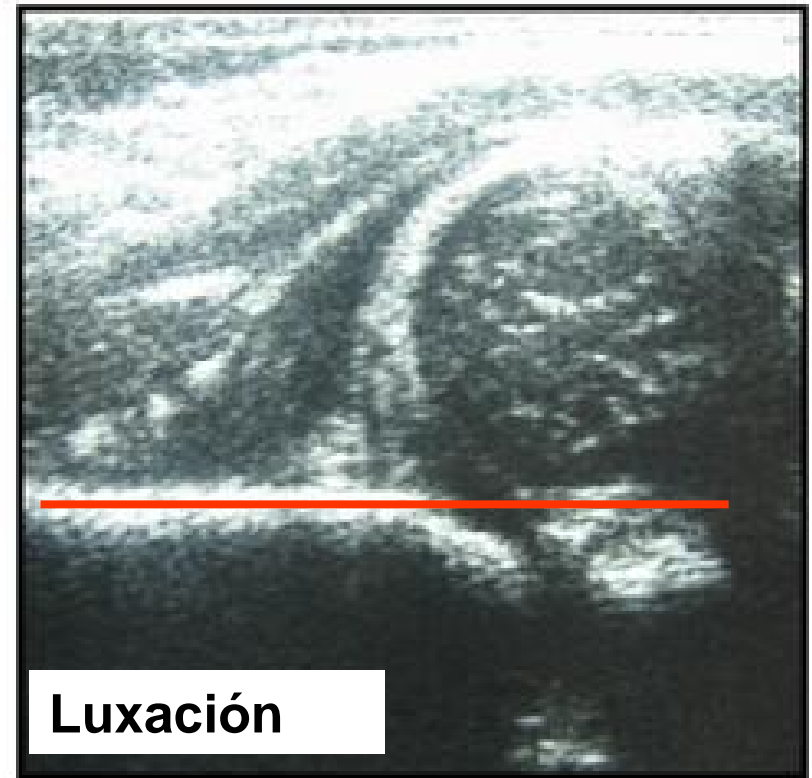
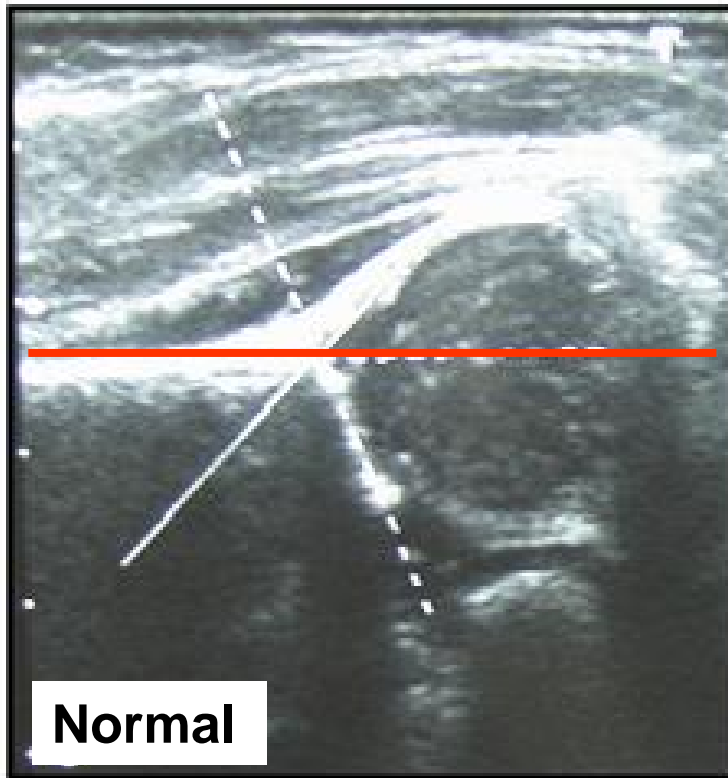
Displasia del desarrollo de la cadera



Patel H .Preventive health care, 2001 update: screening and management of the developmental dysplasia of the hip in newborns . CMAJ 2001 ; 164 : 1669-1677

Ecografía de cadera

Soundcheck study



Roovers EA et al. The natural history of developmental dysplasia of the hip: sonographic findings in infants of 1-3 months of age. *J Pediatr Orthop B* 2005, 14: 325-330

Tablas de evidencia pre y perinatales

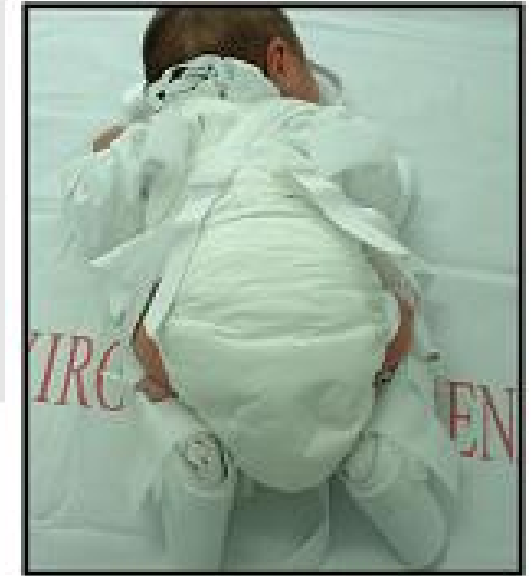Canadian Task Force on Preventive Health Care

Recomendación	Indicación	Maniobra	Población
A	Hipotiroidismo	Test de TSH	Neonatos
A	Displasia del desarrollo de la cadera	Terapia de abducción	RN normales o de riesgo
A	Traumatismos caseros	Educación Legislación	Población general
A	Fenilcetonuria	Fenilalanina sérica	Neonatos

THKAFO. Arnés de Pavlik

Indicación

- **Displasia del desarrollo de la cadera**
- **Por debajo de los 6 meses**
- **No en luxación teratológica, artrogriposis o parálisis cerebral**
- **No si hay mucha inestabilidad**

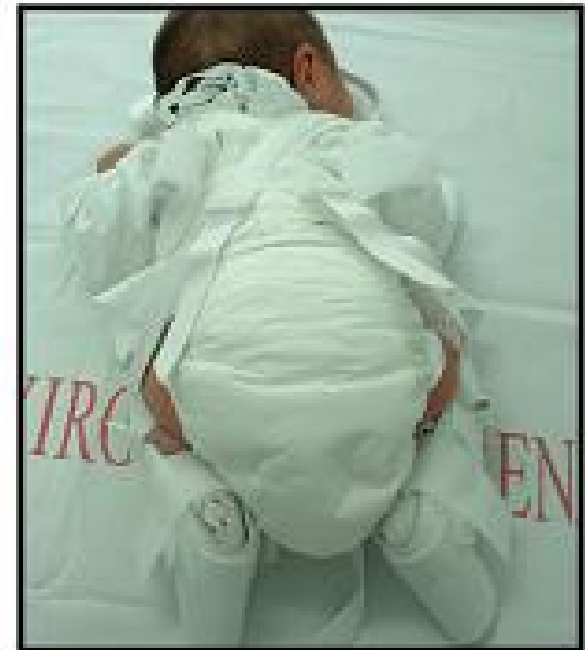

**Márquez Navarro J, Fernández Torrico JM, Martínez Llanos R et al.
Tratamiento de la enfermedad luxante de la cadera con el arnés de Pavlik.
Rehabilitación (Madr) 2000 ; 34 : 164-170.**

THKAFO. Arnés de Pavlik

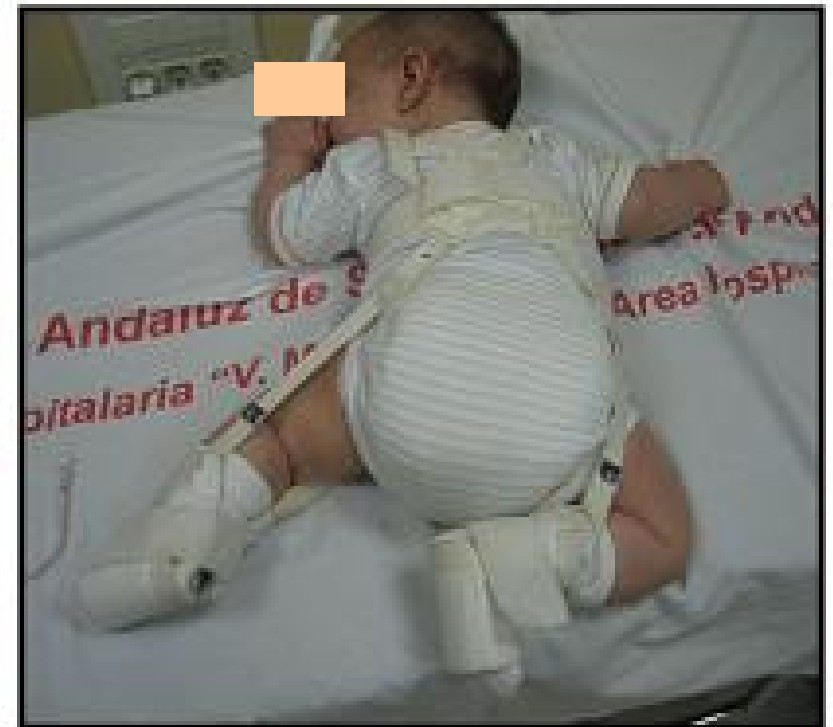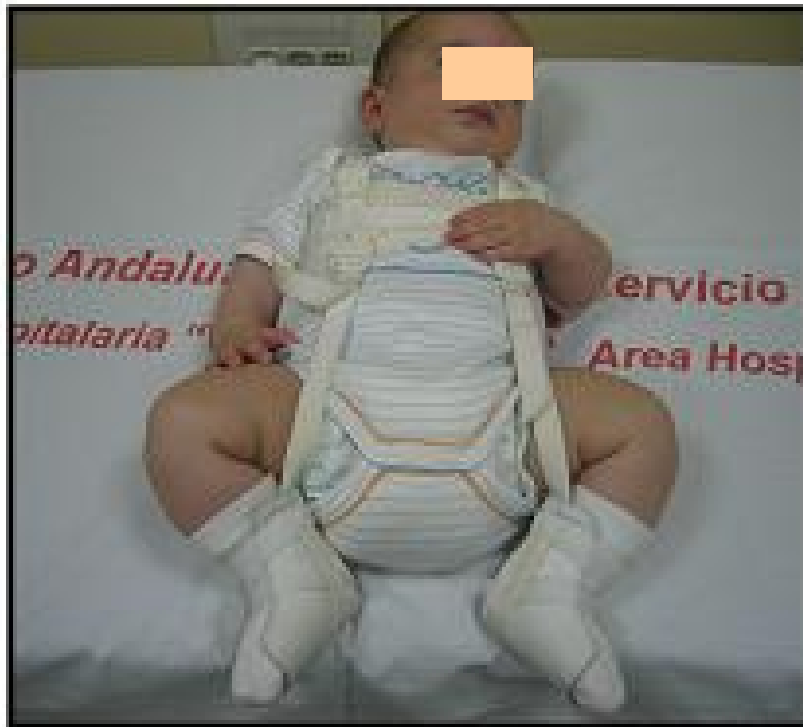Descripción

- Arnés
- Apoyo blando sobre los hombros
- Tiras anteriores controlan la flexión
- Tiras posteriores controlan la abducción
- Cazoletas



THKAFO. Arnés de Pavlik

Descripción



THKAFO. Arnés de Pavlik

Normas de uso

**Se ajusta inicialmente en 110°
de flexión y 40° de
abducción**

Se revisa cada 15 días

**Se aconsejan ejercicios de
estiramiento de las rodillas**

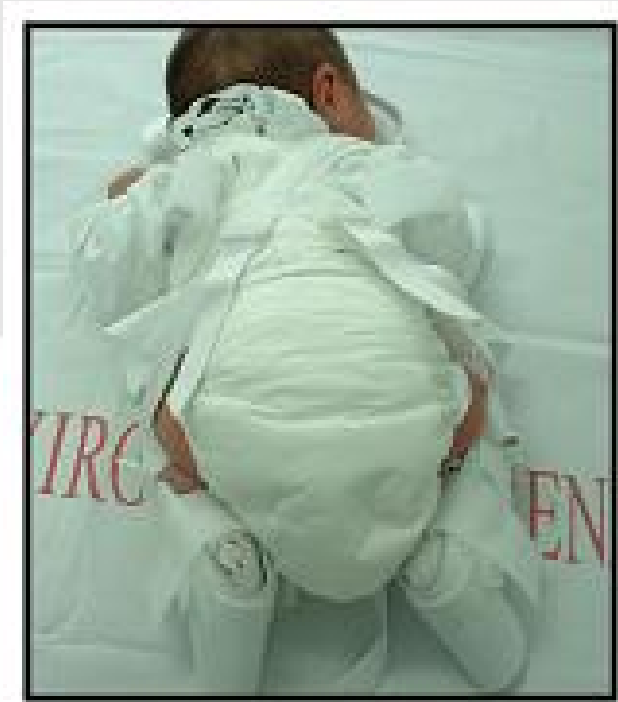**Se retira (de forma progresiva)
cuando hay confirmación
ecográfica y radiológica de
curación**



THKAFO. Arnés de Pavlik

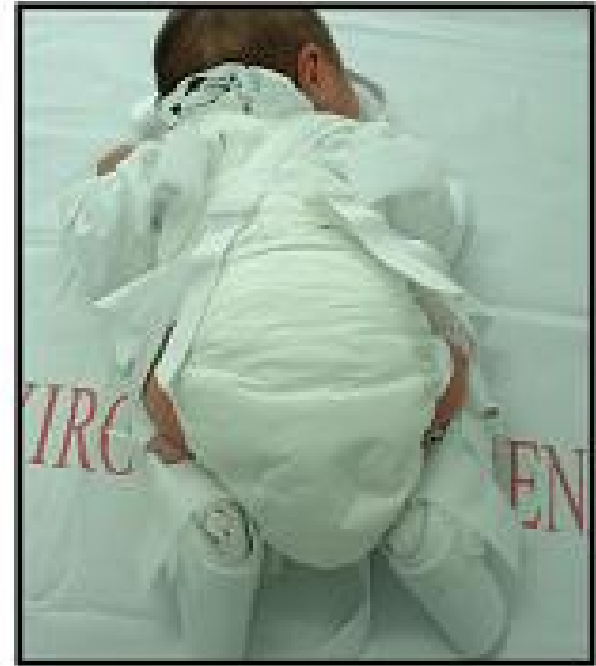Ventajas

- Mucha experiencia (más de 60 años)
- Buenos resultados en el 90%
- Baja tasa de complicaciones
- Menor incidencia de necrosis avascular



THKAFO. Arnés de Pavlik Inconvenientes

- Alta supervisión
- Riesgo de contracturas
- Escasa tolerancia en lactantes de 5-6 meses
- No si hay mucha inestabilidad
- Displasia acetabular residual

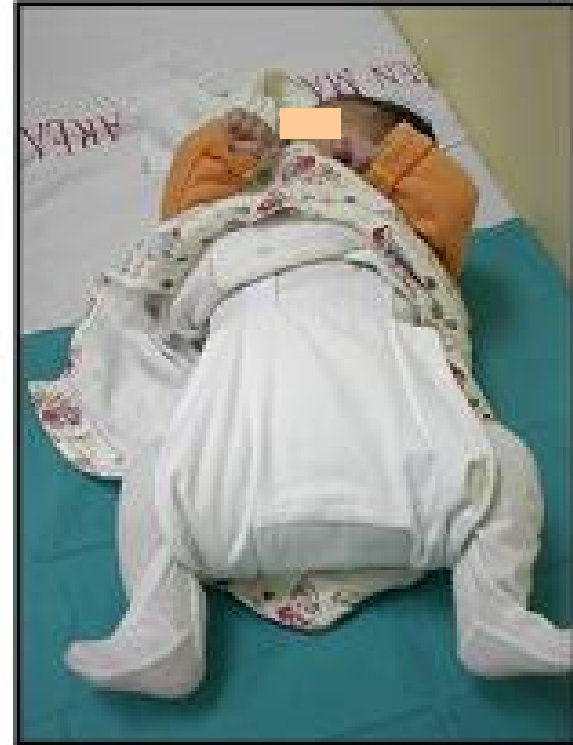

Alexiev A, Harcke NT, Kumar SJ. Residual dysplasia after successful Pavlik Harness treatment. J Pediatr Orthop 2006; 16:23-26.

THO. Calzón de Frejka

Indicación

- Displasia del desarrollo de la cadera
- Por debajo de los 6 m
- Tratamiento inicial en luxación teratológica, artrogriposis (hasta cirugía)
- Gran inestabilidad inicial

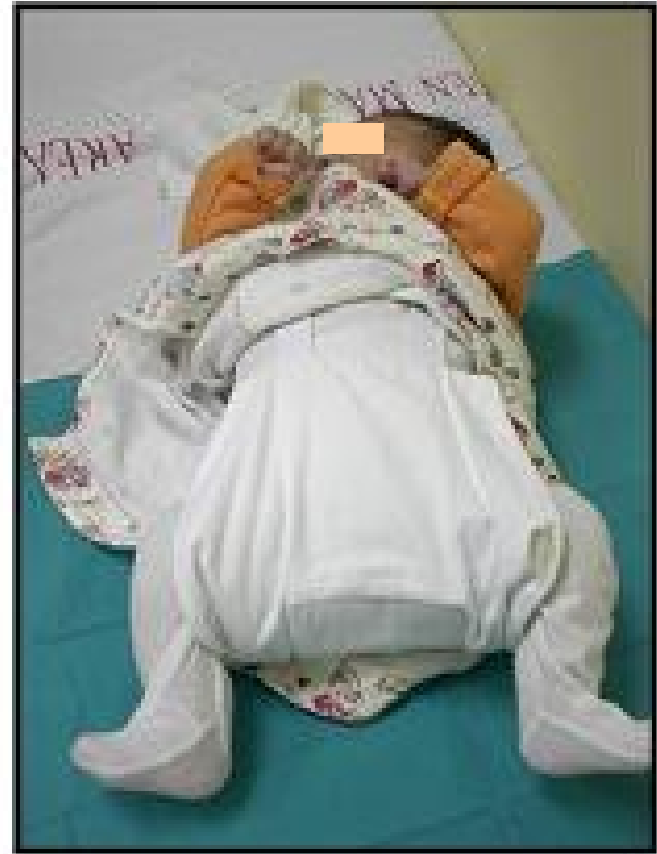

Tegnander A , Holen KJ , Anda S , Terjesen T . Good results after treatment with the Frejka pillow for hip dysplasia in newborns : a 3-year follow-up study . J Pediatr Orthop 2001 ; 10 : 173-179

THO. Calzón de Frejka

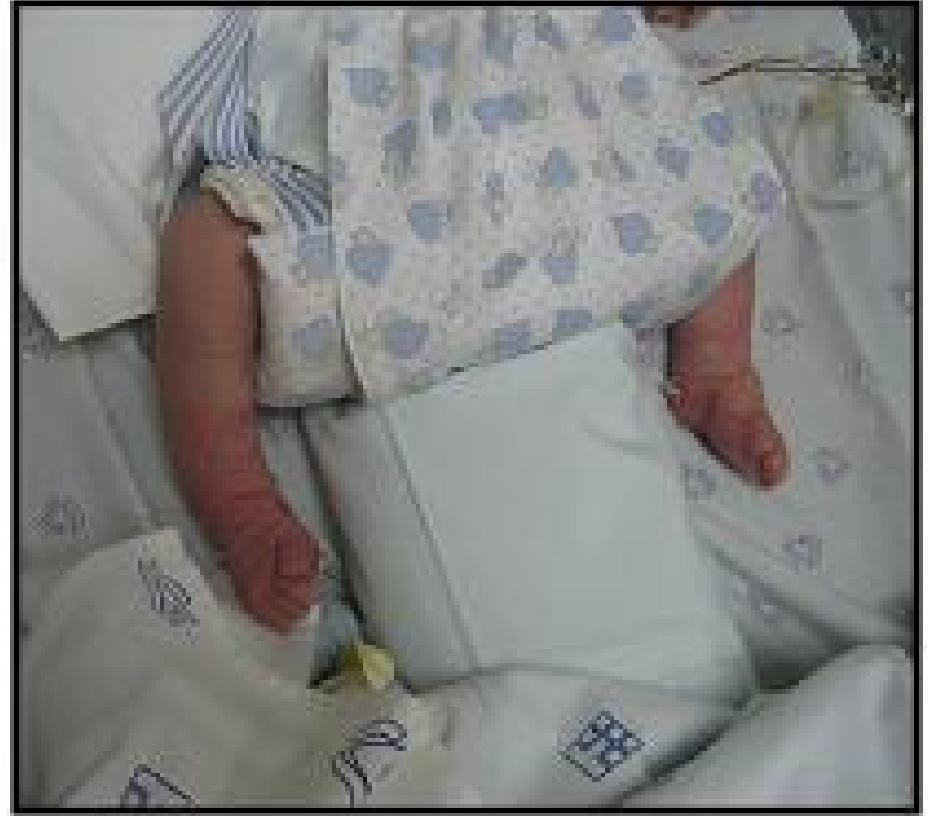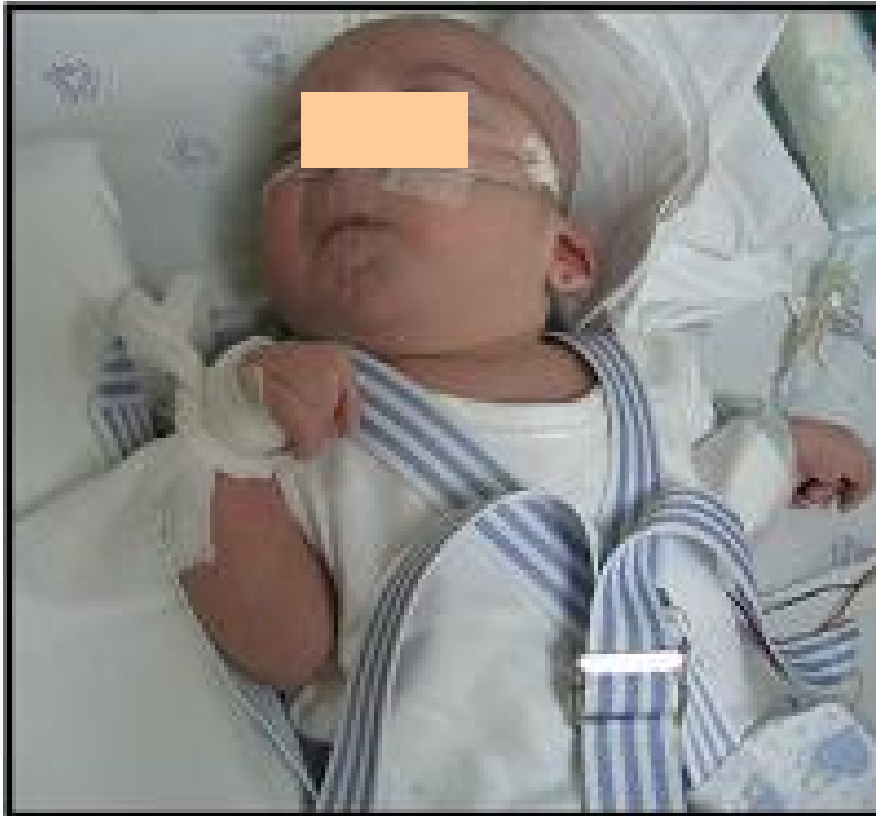Descripción

- Peto
- Bandas para el muslo
- Dispositivo metálico extensible controla la abducción



THO. Calzón de Frejka

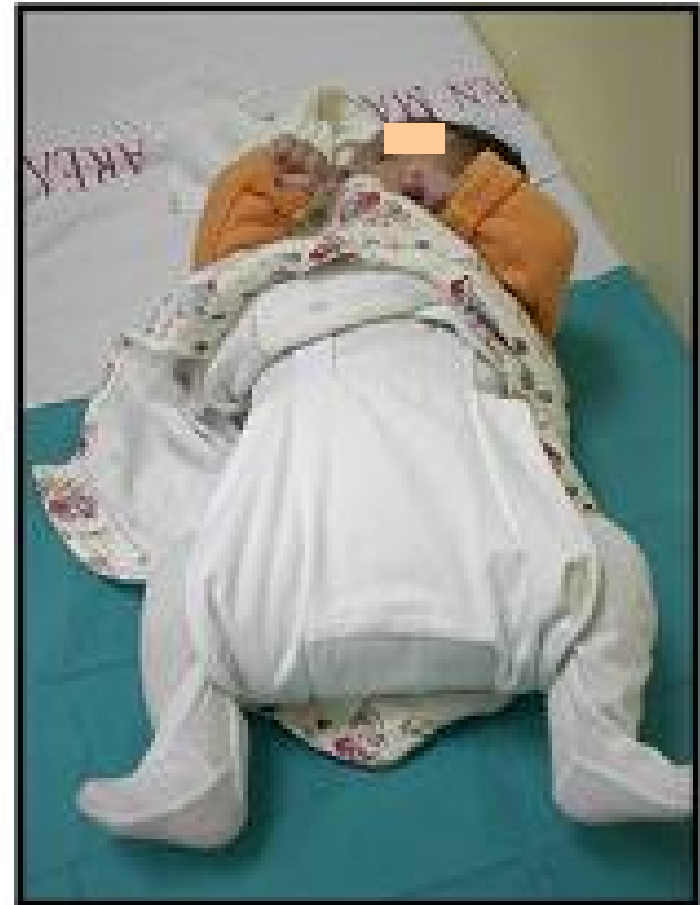Descripción



THO. Calzón de Frejka

Normas de uso

- Se ajusta a 40° de abducción
- Peto bien colocado
- Adaptar los soportes para los muslos
- Revisión mensual
- Retirada progresiva



THO. Calzón de Frejka

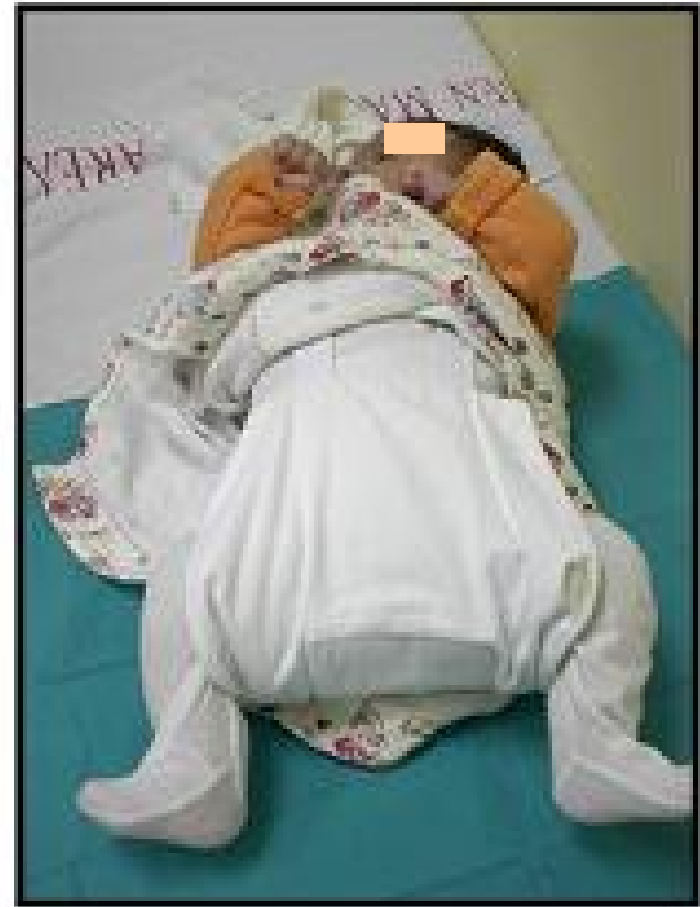Ventajas

- Fácil adaptación
- Menor supervisión
- Útil en casos de gran inestabilidad inicial



THO. Calzón de Frejka Inconvenientes

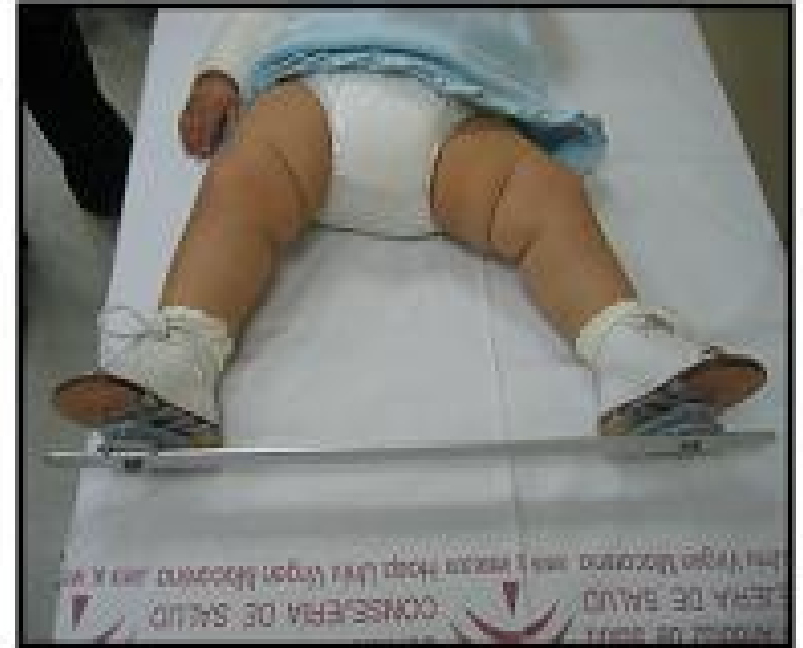- Retirarlo en cada cambio de pañal
- Mayor índice de necrosis avascular



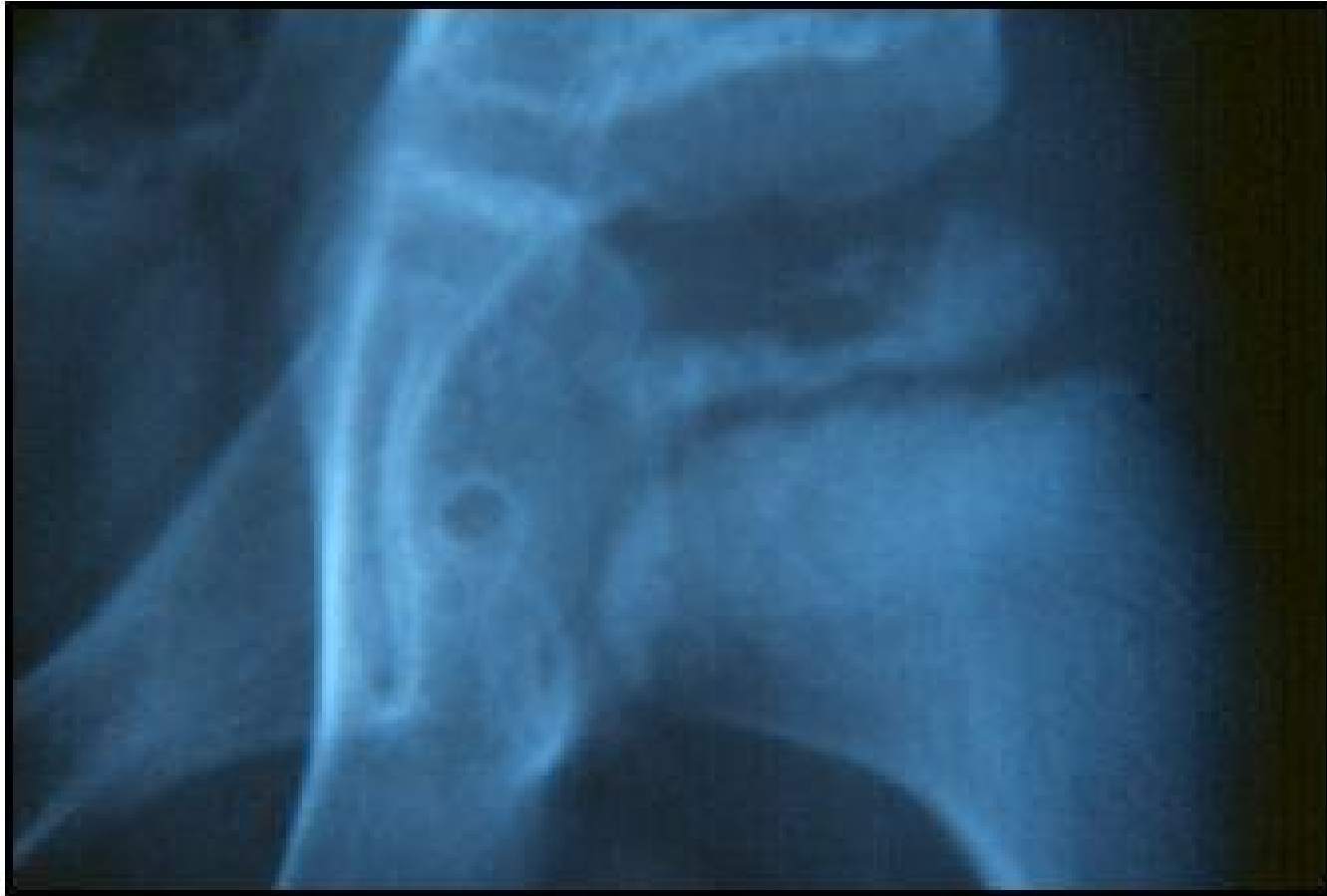AFO. Barra de Dennis-Browne

Indicación

- Displasia del desarrollo de la cadera
- Displasia acetabular
- Subluxación ligera
- Por encima de los 5 m
- Tratamiento de mayor duración
- Prolongar el uso nocturno



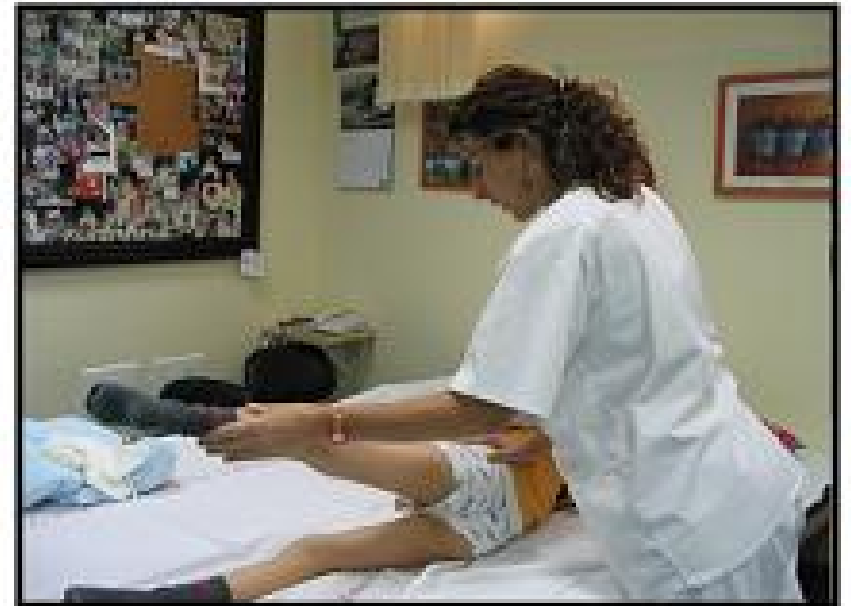Enfermedad de Perthes



Enfermedad de Perthes

Tratamiento

- Reposo
- AINE: ibuprofeno
- Deporte restringido y recomendado
- Ejercicios domiciliarios
- Fisioterapia
- **Ortesis**
- Yesos de Petrie



THO. Férula de Atlanta

Indicación

- Menores de 6-8 años
- A-B de Herring
- II-III de Caterall
- A de Salter-Thompson



Meehan PL, Angel D, Nelson JM. The Scottish Rite Abduction Orthosis for the Treatment of Legg-Perthes Disease. J Bone Joint Surg Am 1992; 74: 2-12

Herring JA, Kim HT, Browne R. Legg-Calve-Perthes disease. Part II. Prospective multicenter study of the effect of treatment on outcome J Bone Joint Surg Am 2004; 86: 2121-2134

THO. Férula de Atlanta

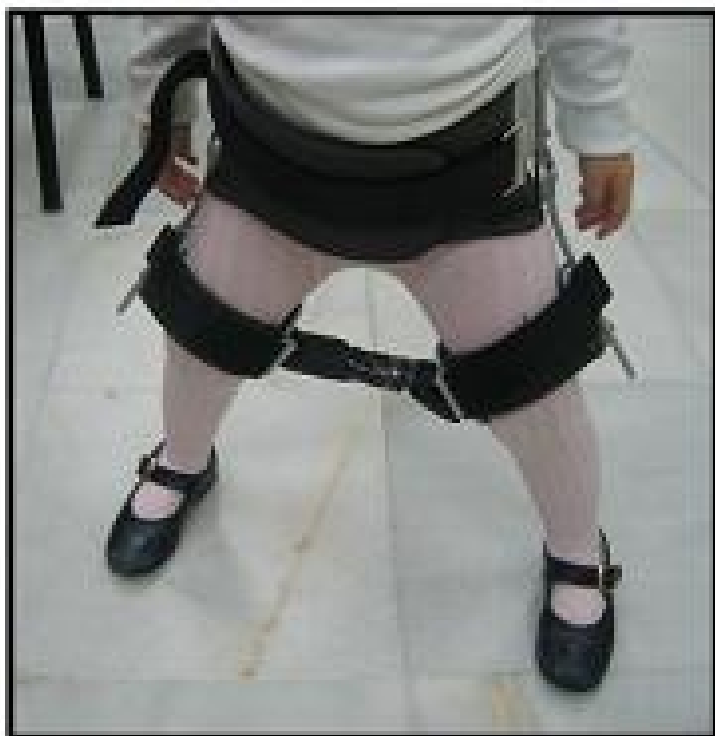Descripción

- THO
- Permite la carga
- Cinturón pélvico
- Articulación de cadera
- Apoyos en muslo
- Barra telescópica



Férula de Atlanta

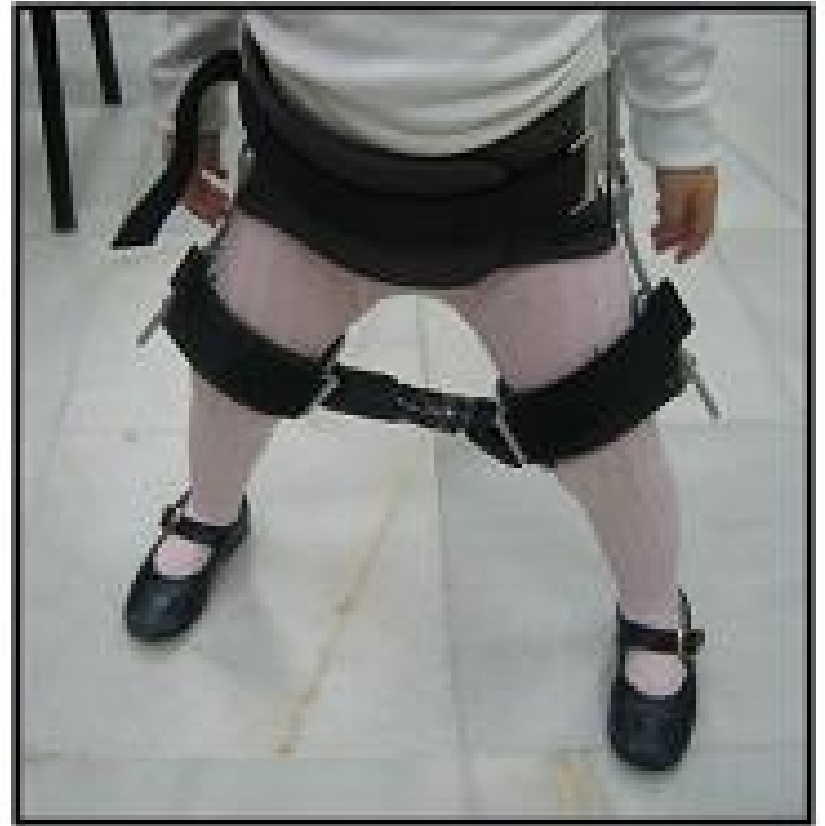Descripción



THO. Férula de Atlanta

Normas de uso

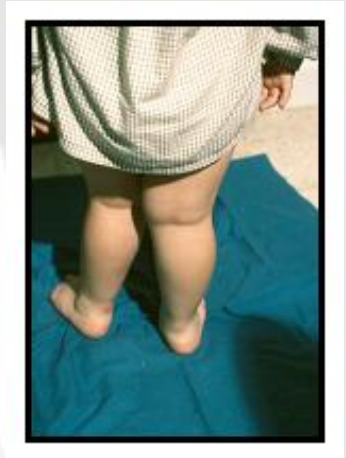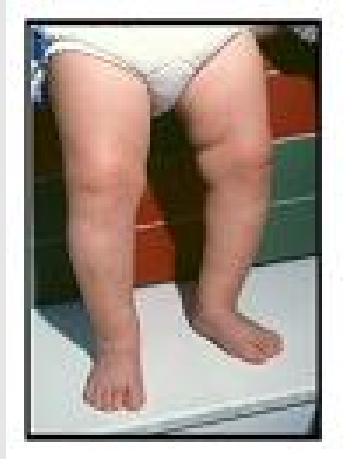- **Uso diurno**
- **Cadera indolora**
- **Movilidad completa**
- **Hasta imagen radiológica de hueso nuevo**



Rodilla. Deformidades angulares

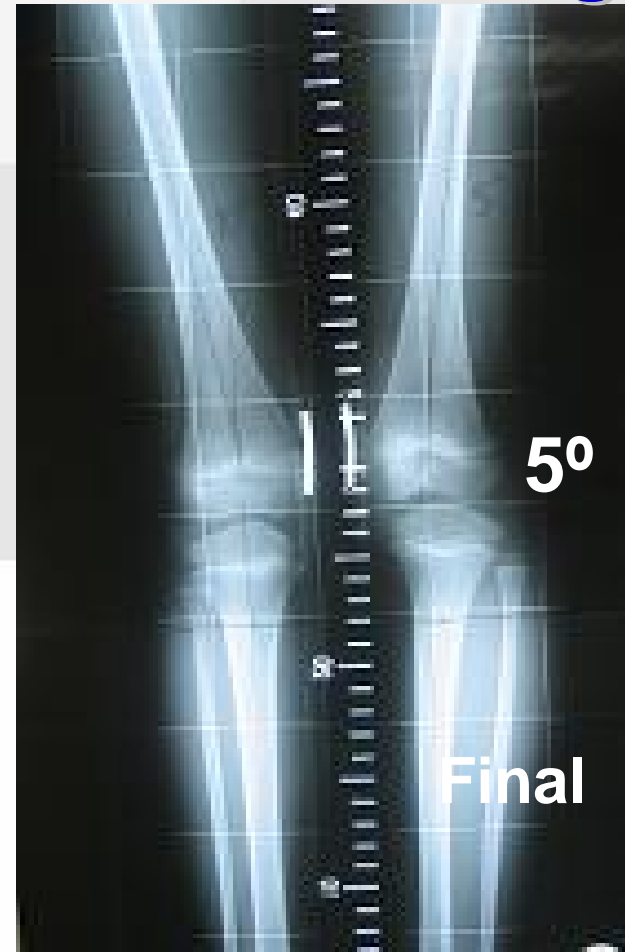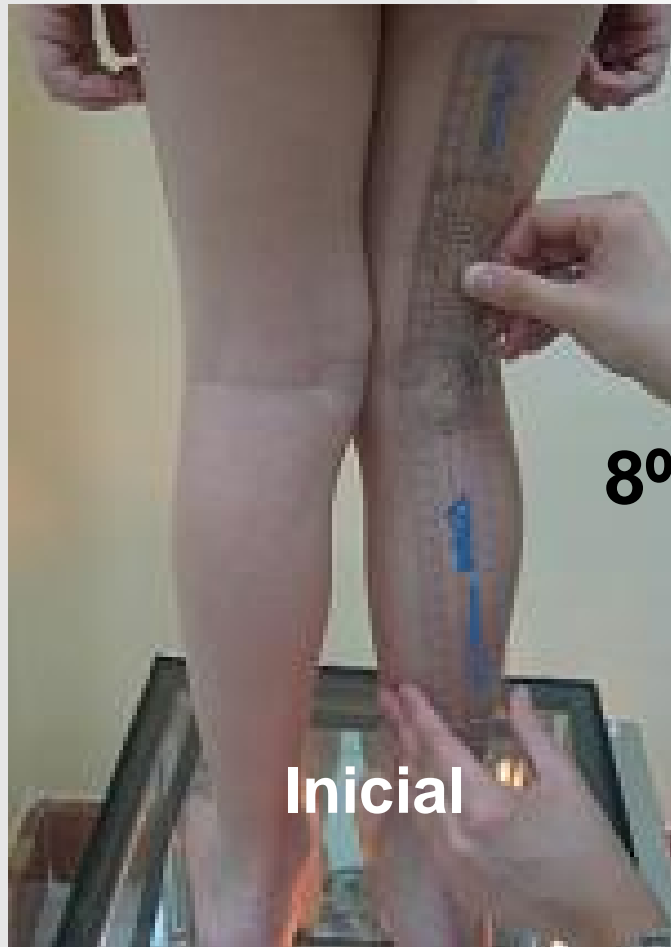- Angulación de la rodilla
- Evolución favorable
- Genu varo hasta los 2 años
- Genu valgo hasta los 7-8 años

- 1 . Baja estatura
- 2 . Asimetría notable
- 3 . Deformidad intensa
- 4 . Antecedente familiar
- 5 . Repercusión funcional



Historia natural

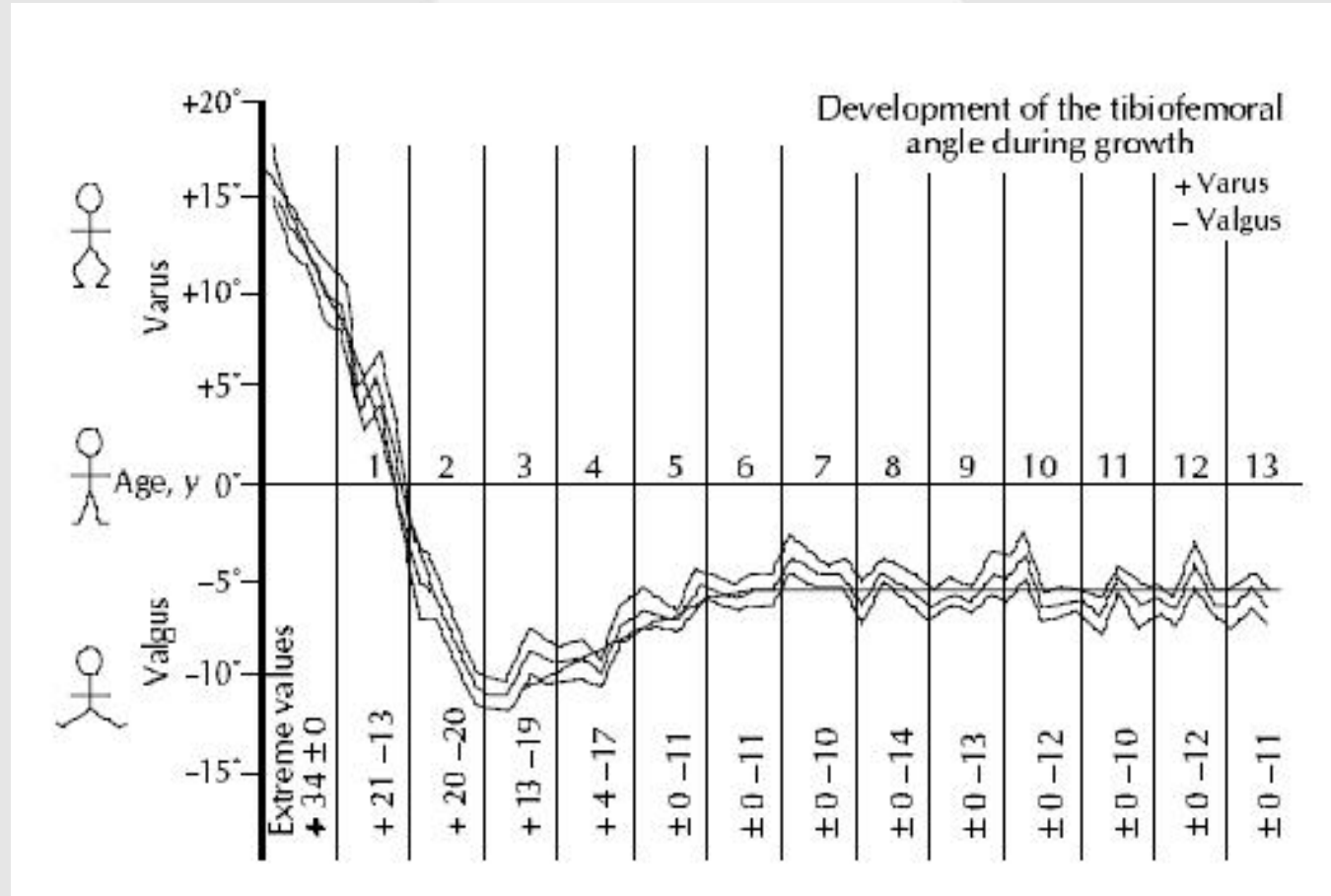
Correlación clínico-radiológica



Arazi M, Ogun TC, Memik R. Normal development of the tibiofemoral angle in children: a clinical study of 590 normal subjects from 3 to 17 years of age. J Pediatr Orthop 2001; 21: 264-267

Genu varum / valgum


Indicación de tratamiento: deformidad > valores fisiológicos



Salenius P. The development of the tibiofemoral angle in children. J Bone Joint Surg 1975; 57- A: 260

Genu varum

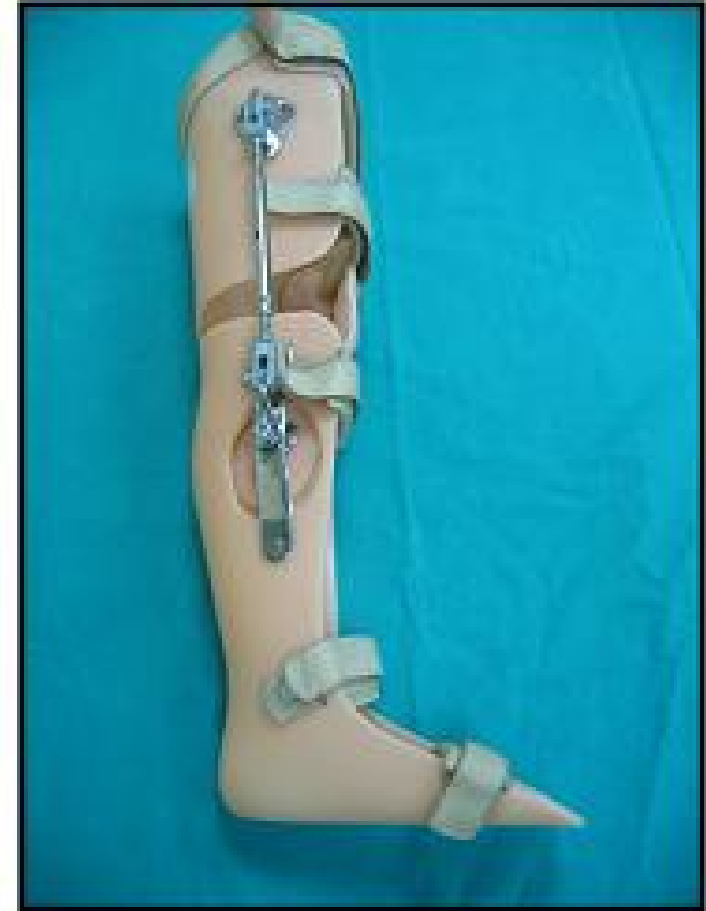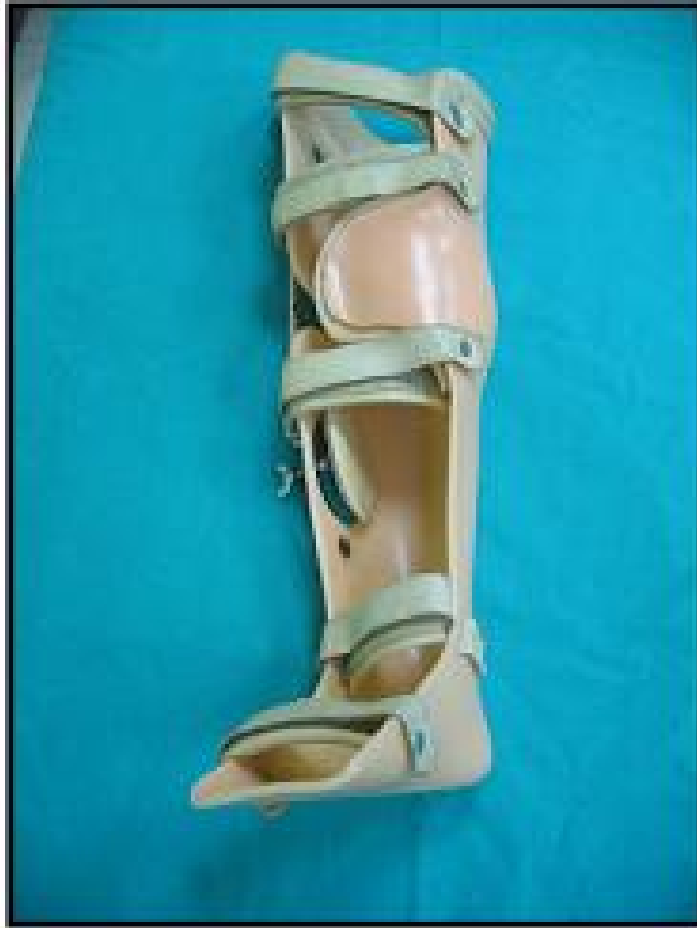Mayor frecuencia en fútbol



Yaniv M, Becker MD, Goldwirt M, Khamis S, Steinberg DM, Weintroub MD. Prevalence of bowlegs among child and adolescent soccer players. Clin J Sport Med 2006; 16: 392-396.

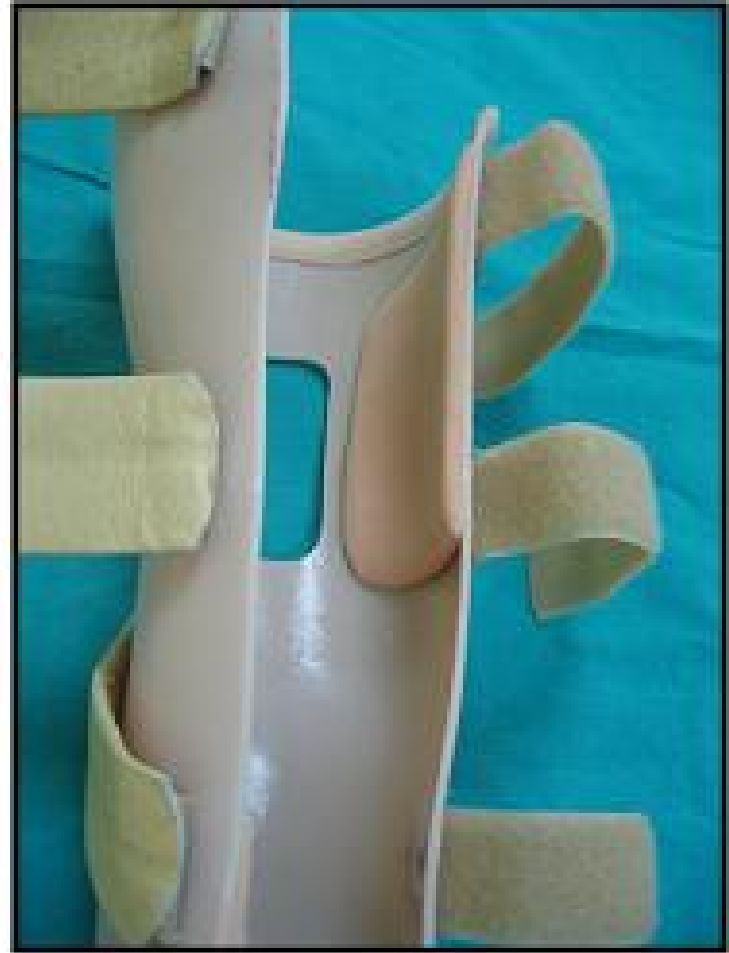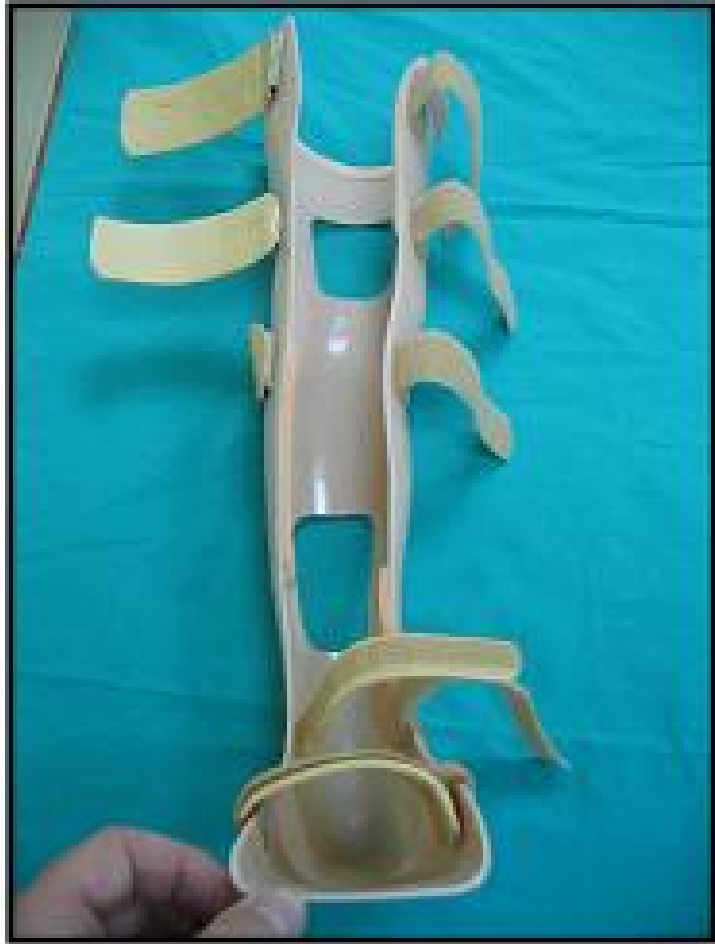Genu varum / valgum

KAFO activa (americana: con distractor)

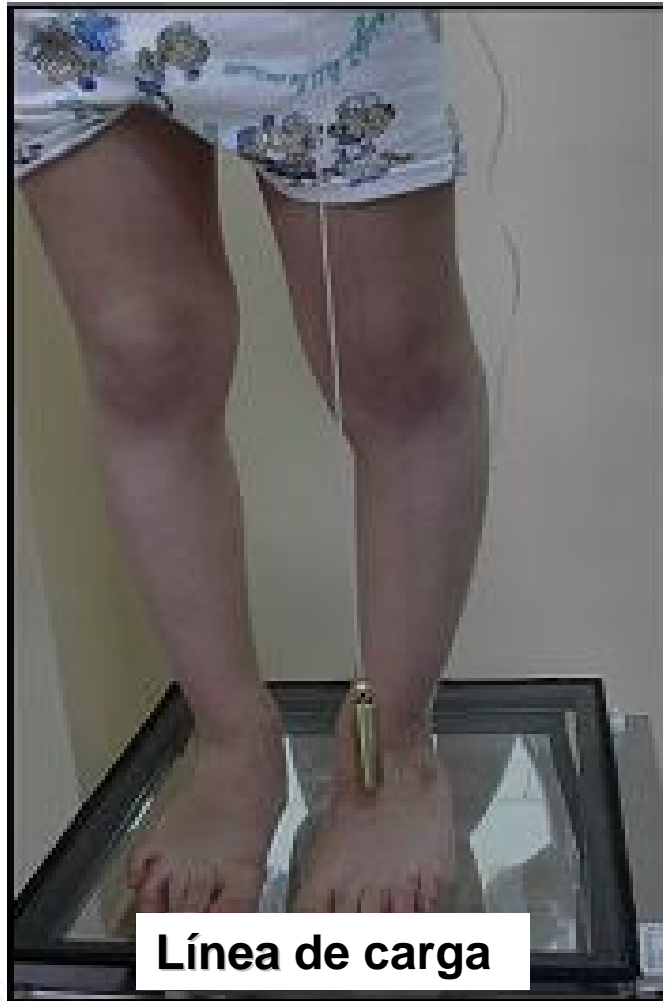

Genu varum / valgum


KAFO pasiva con placas internas



Enfermedad de Blount



Línea de carga



Angulo de Drennan

Enfermedad de Blount

Peor pronóstico en el niño obeso

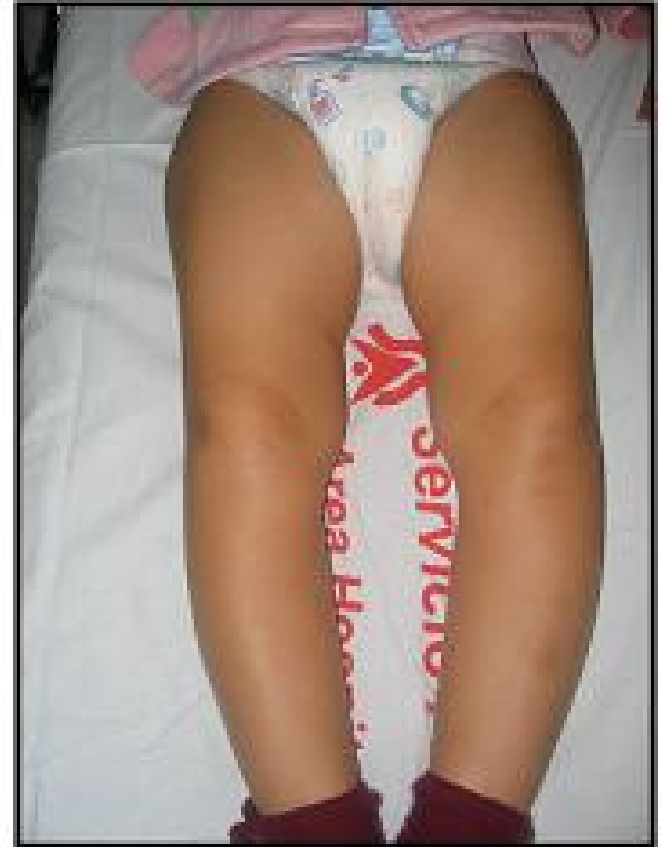

Pirpiris M, Jackson KR, Farag E, Bowen RE, Otsuka NY. Body mass index and blount disease. J Pediatr Orthop 2006; 26: 659-653

Enfermedad de Blount

Historia natural

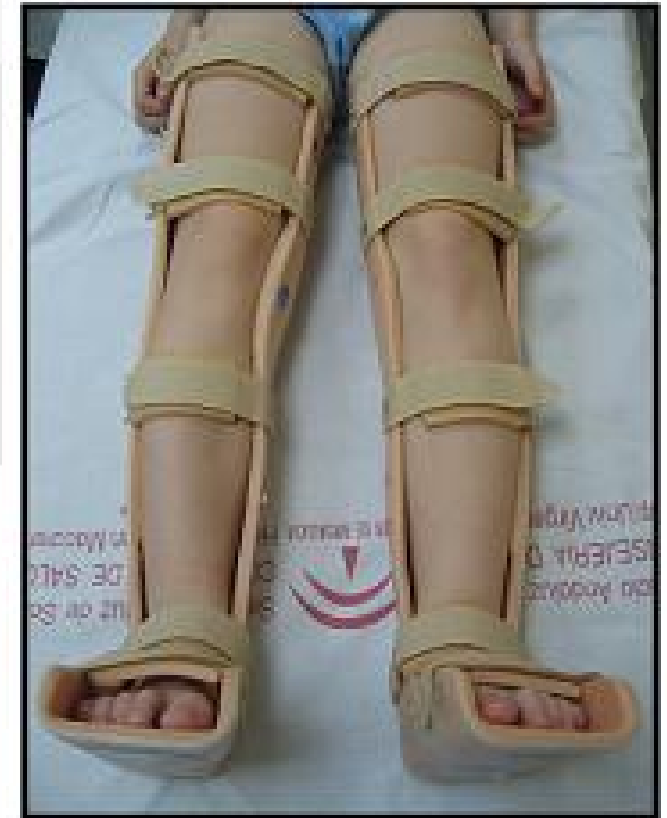- 29 p con ángulo de Drennan $> 11^\circ$
- Langenskiold I se resuelven
- Langenskiold II-III se resuelven el 75% a los 6 años
- No diferencias entre ortesis y sin tratamiento



Shinohara Y, Kamegaya M, Kuniyoshi K, Moriya H. Natural history of infantile tibia vara. J Bone Joint Surg Br 2002; 84: 263-268

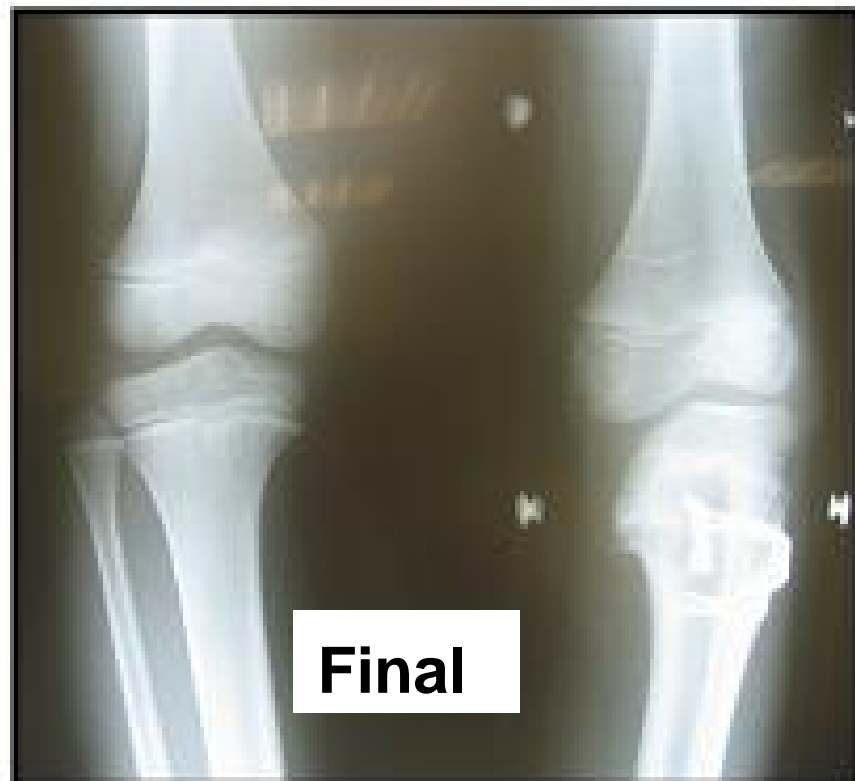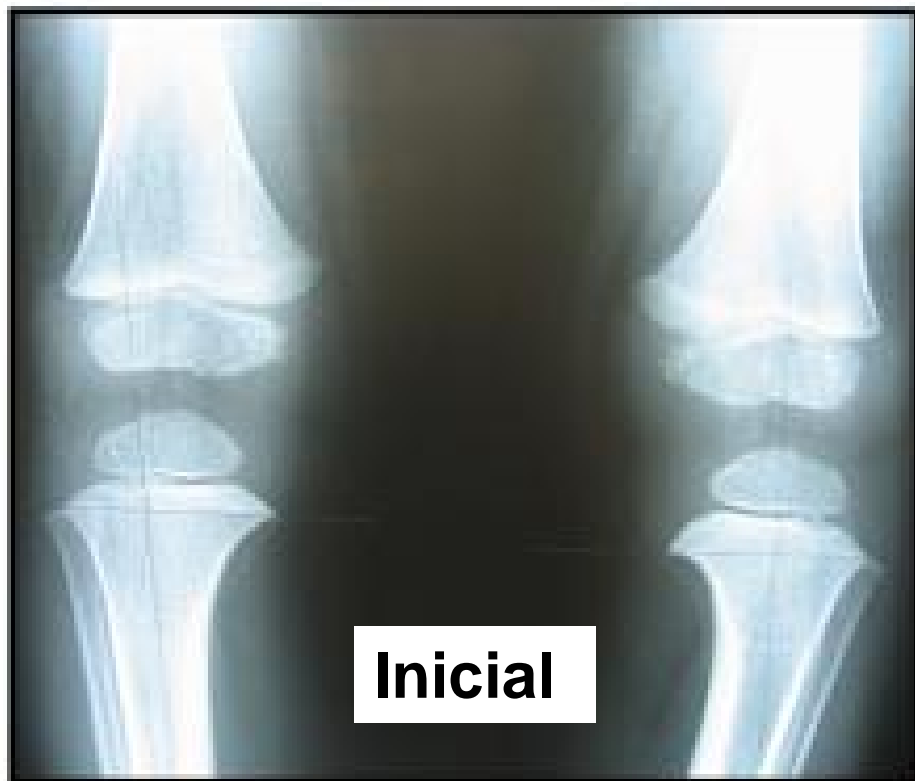
Enfermedad de Blount KAFO

- 38 pacientes
- Angulo de Drennan $> 16^{\circ}$
- Angulo de $9-16^{\circ}$ con factores de riesgo
- Buenos resultados en 90% y 80% (ángulo $> 16^{\circ}$)



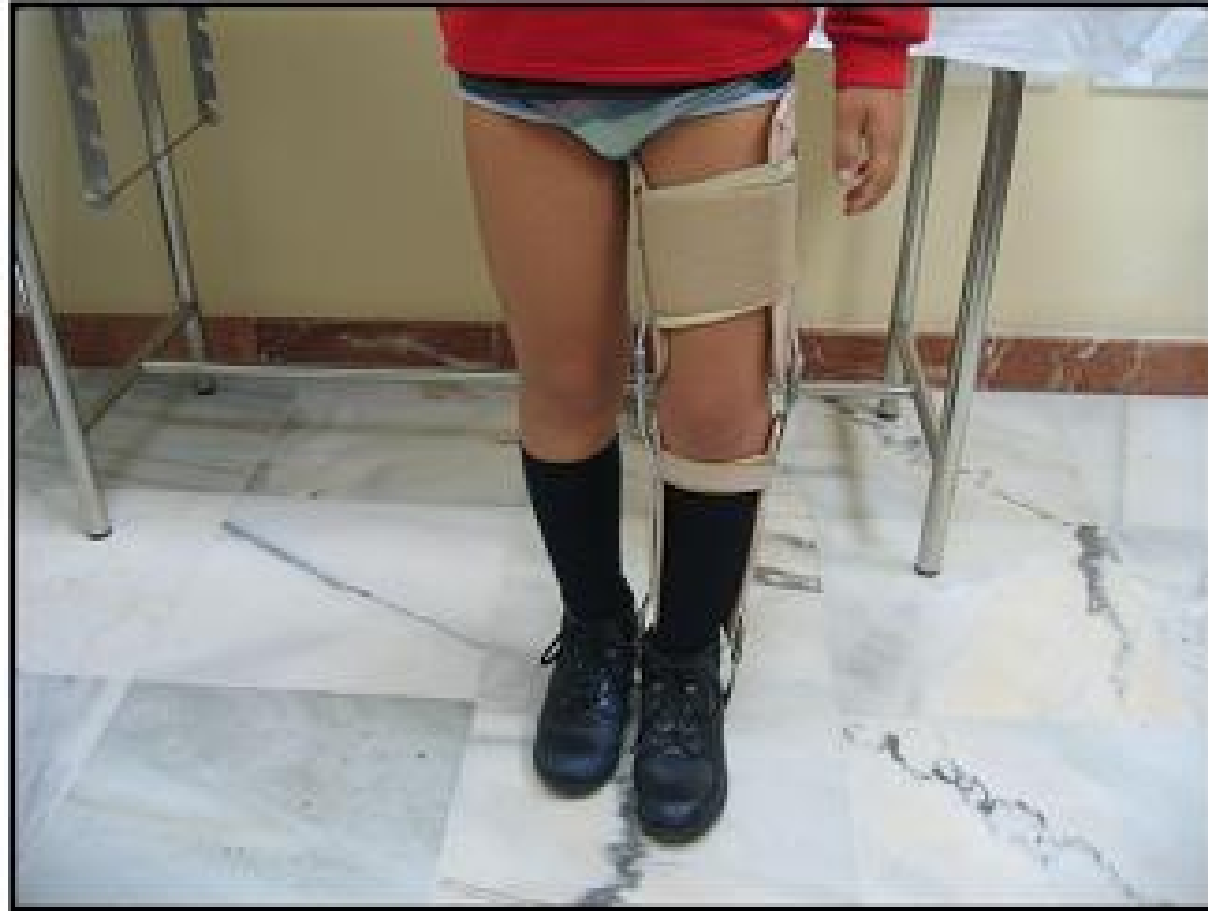Raney FM, Topoleski TA, Yaghoubian R, Guidera KJ, Marshall JG.
Orthotic treatment of infantile tibia vara. J Pediatr Orthop 1998; 18: 670-674

Enfermedad de Blount

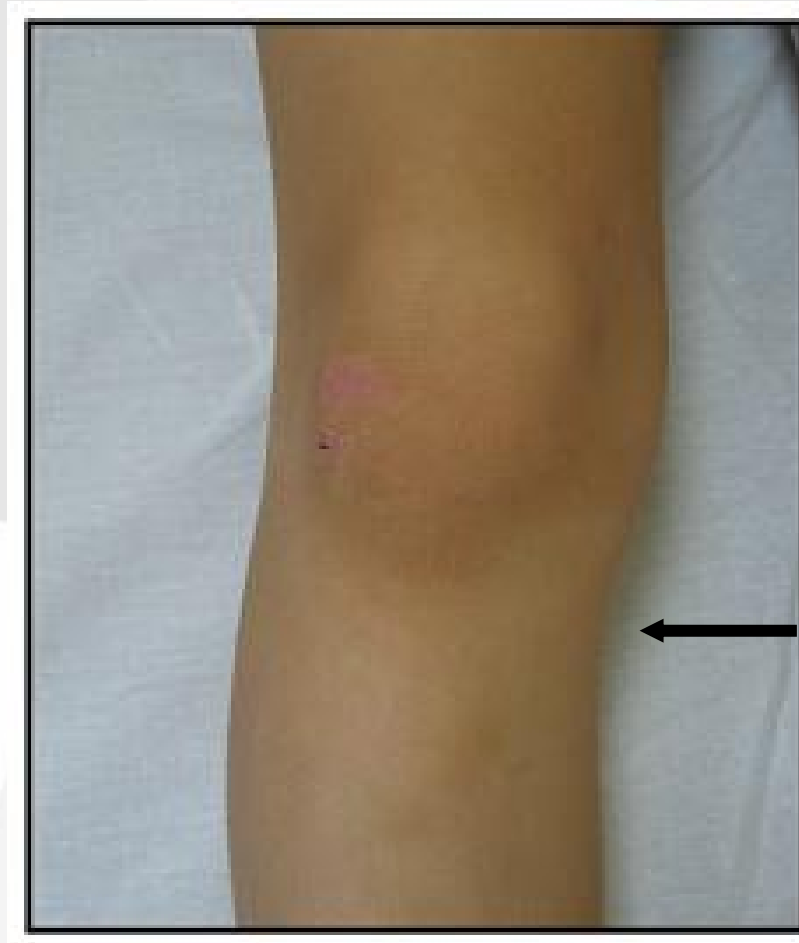

Enfermedad de Blount

KAFO

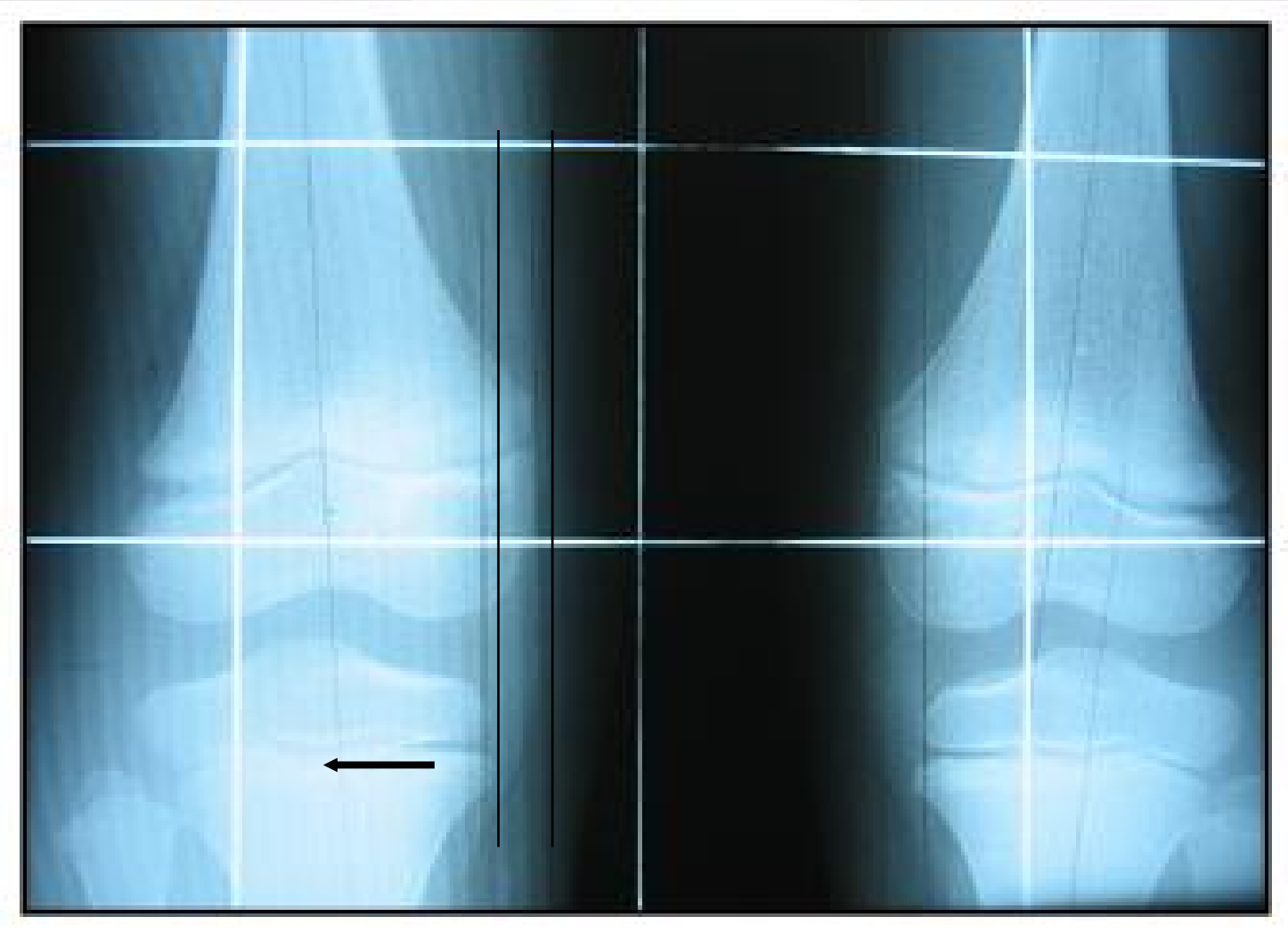


Desalineación fémoro-tibial



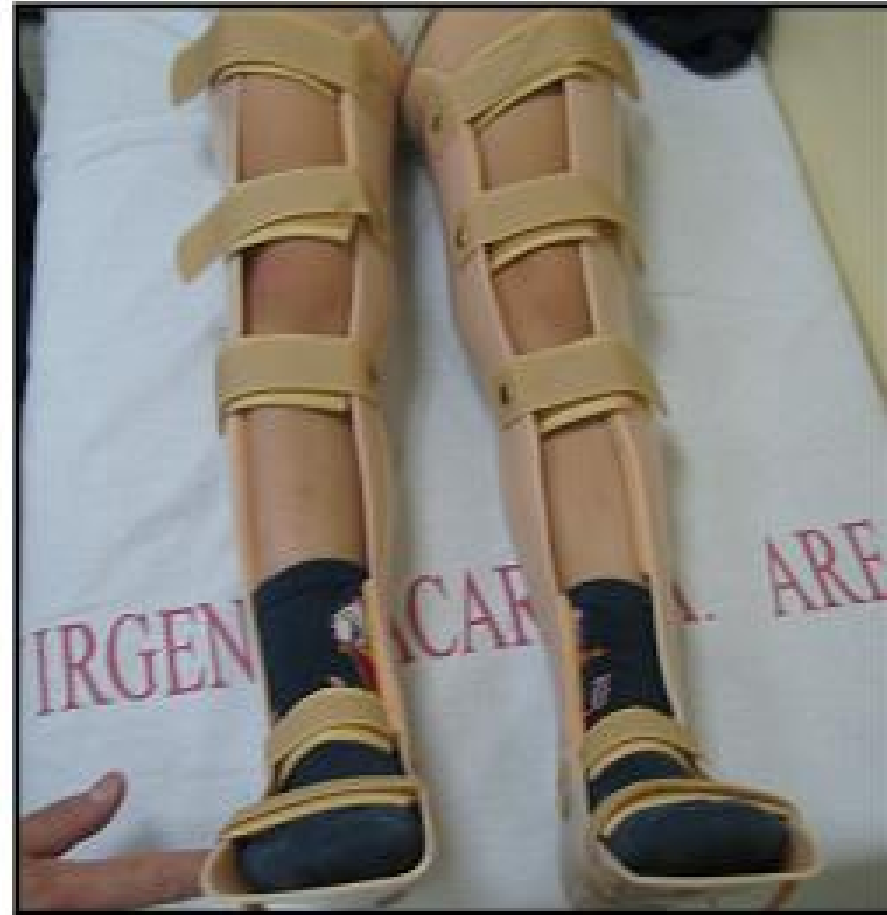**Staheli LT. Pediatric Orthopaedic Secrets. 2nd ed. Philadelphia:
Hanley & Belfus; 2003.**

Desalineación fémoro-tibial



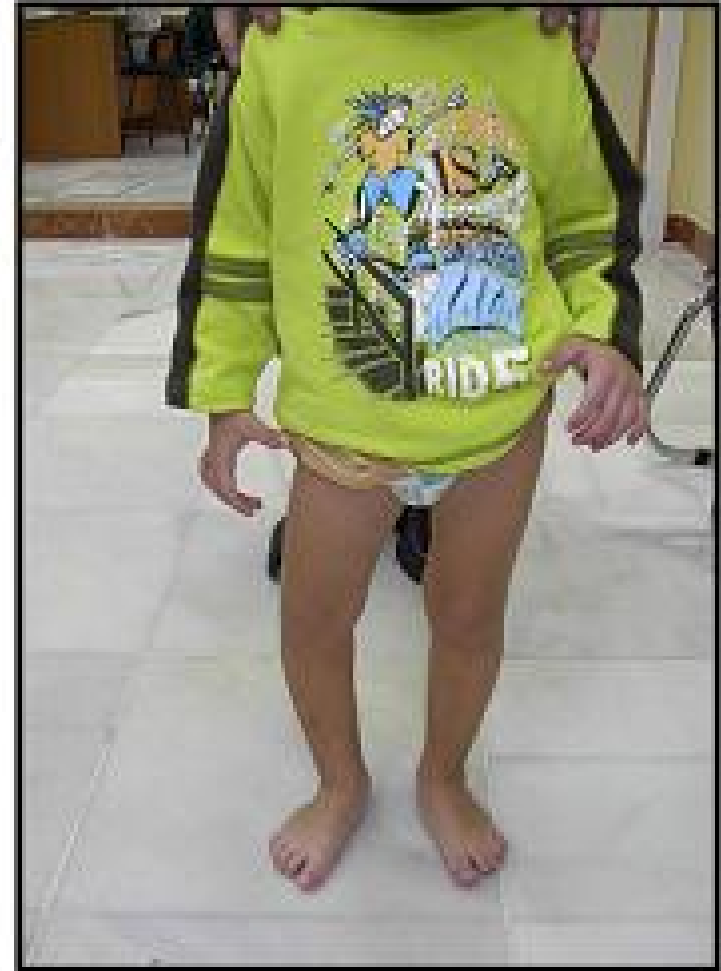Desalineación fémoro-tibial

KAFO pasiva con placas de presión a nivel supracondíleo interno y tibial externo



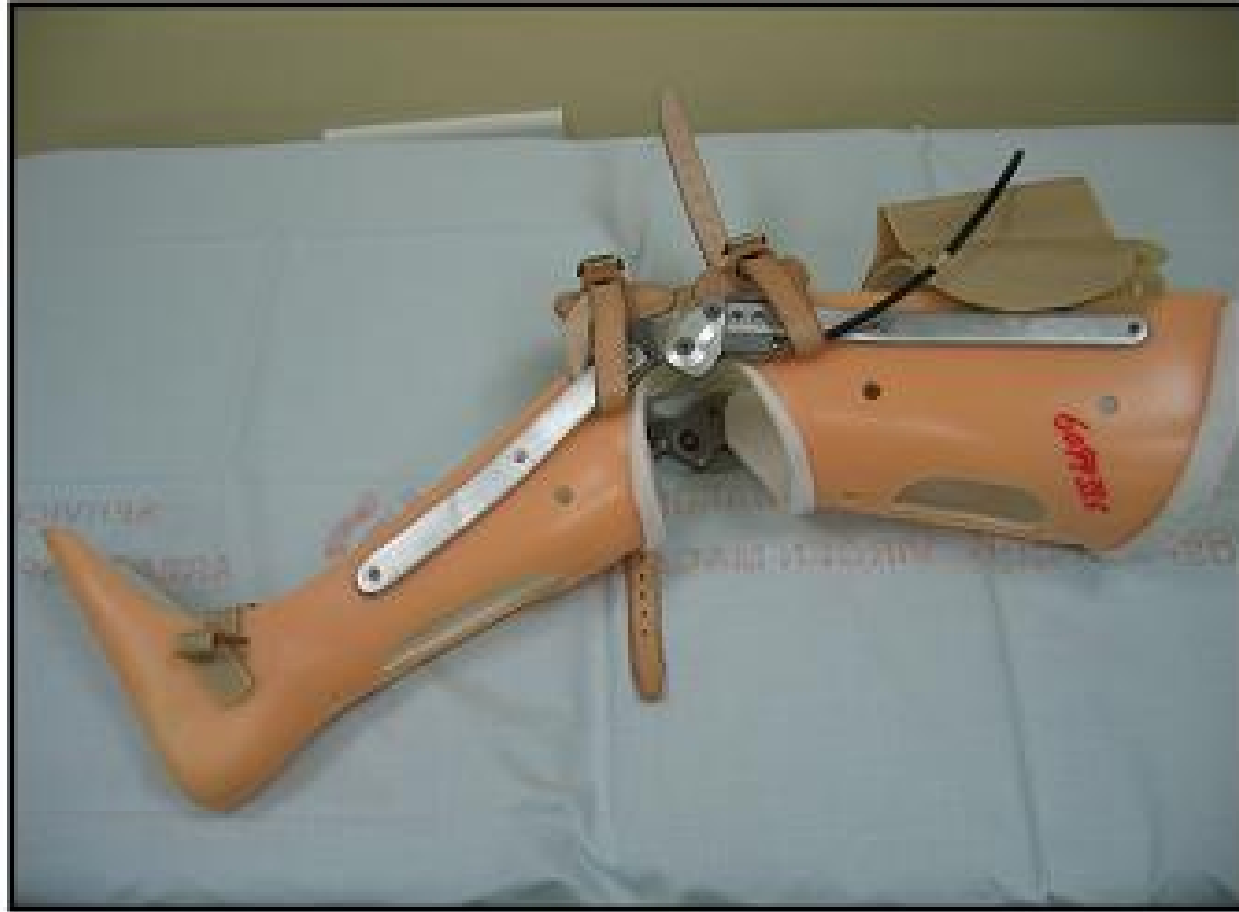Genu flessum

- Fisiológico hasta el 6 mes
- Secundario
 - AIJ
 - Artrogriposis
 - Parálisis cerebral
- Tratamiento
 - Fisioterapia
 - Ortesis
 - Etiológico



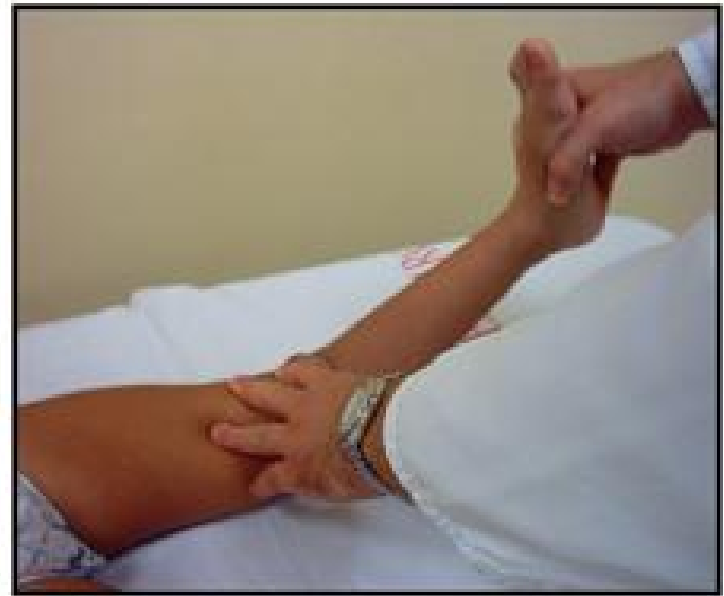Genu flessum

KAFO pasiva o con articulación progresiva



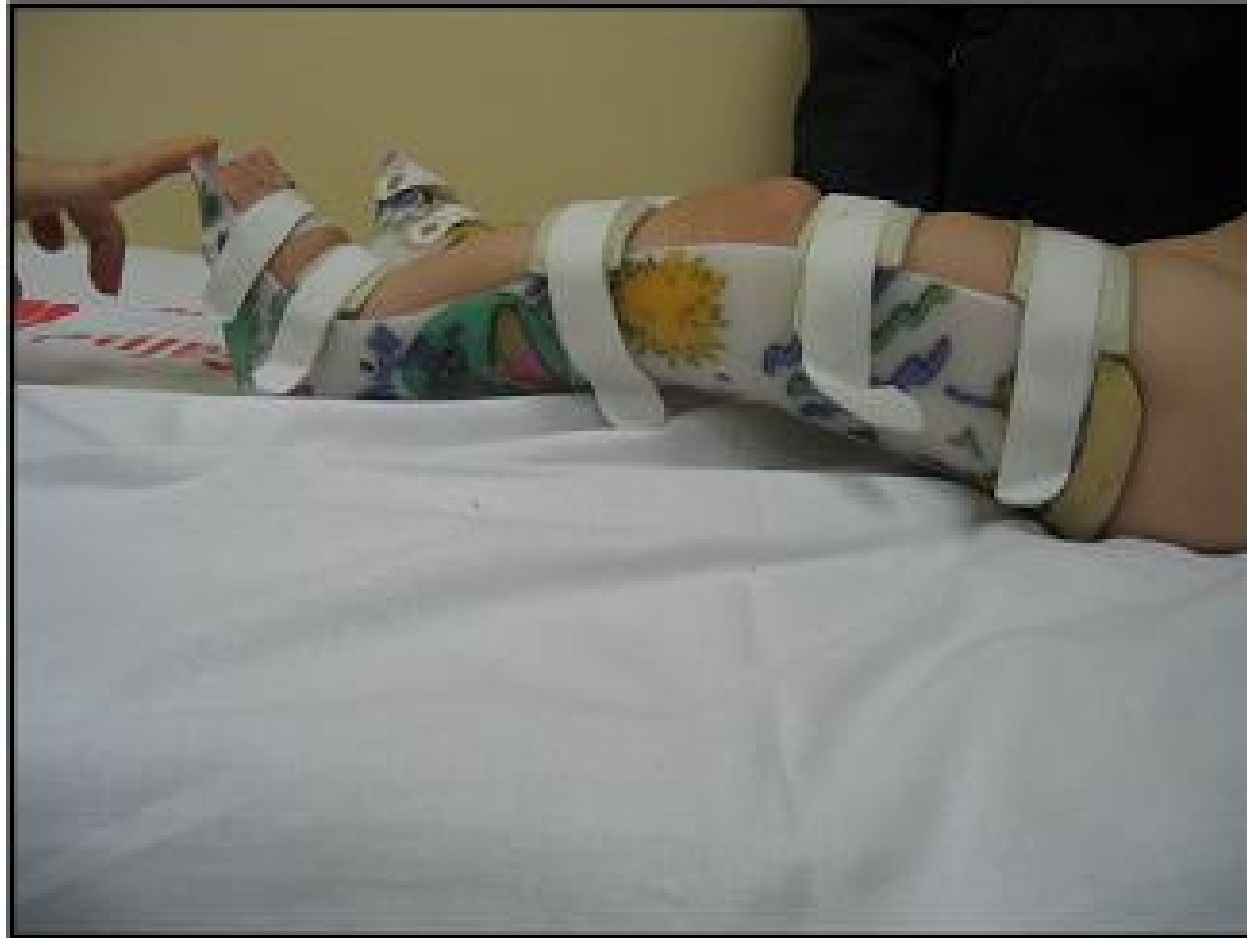Genu recurvatum

- **Hiperlaxitud articular**
- **Secundario**
 - HLA patológica
 - Artrogriposis
- **Tratamiento**
 - Fisioterapia
 - Ortesis



Genu recurvatum

KAFO: rodilla en flexión; patología neurológica, osteocondrodisplasias



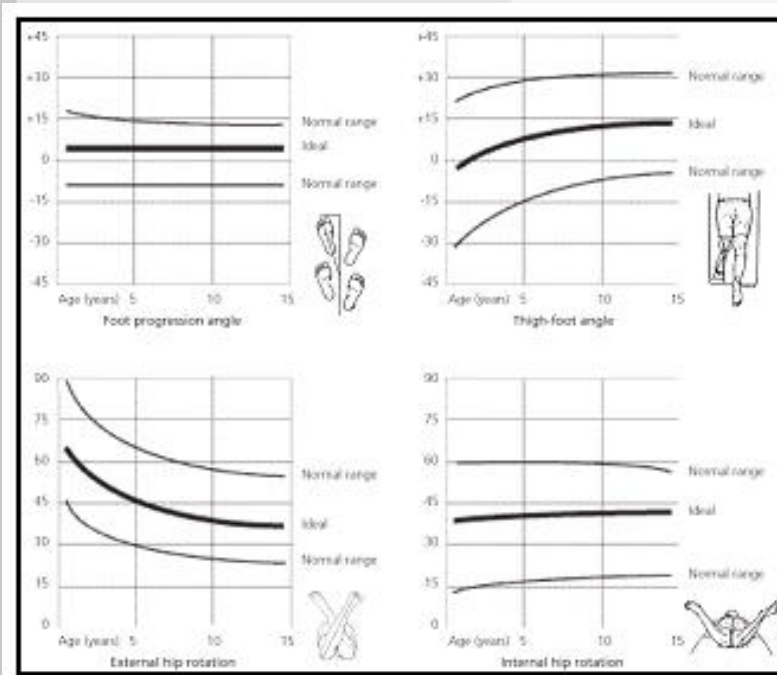
Genu recurvatum

KO (ortesis sueca): hiperlaxitud articular



Torsión tibial patológica

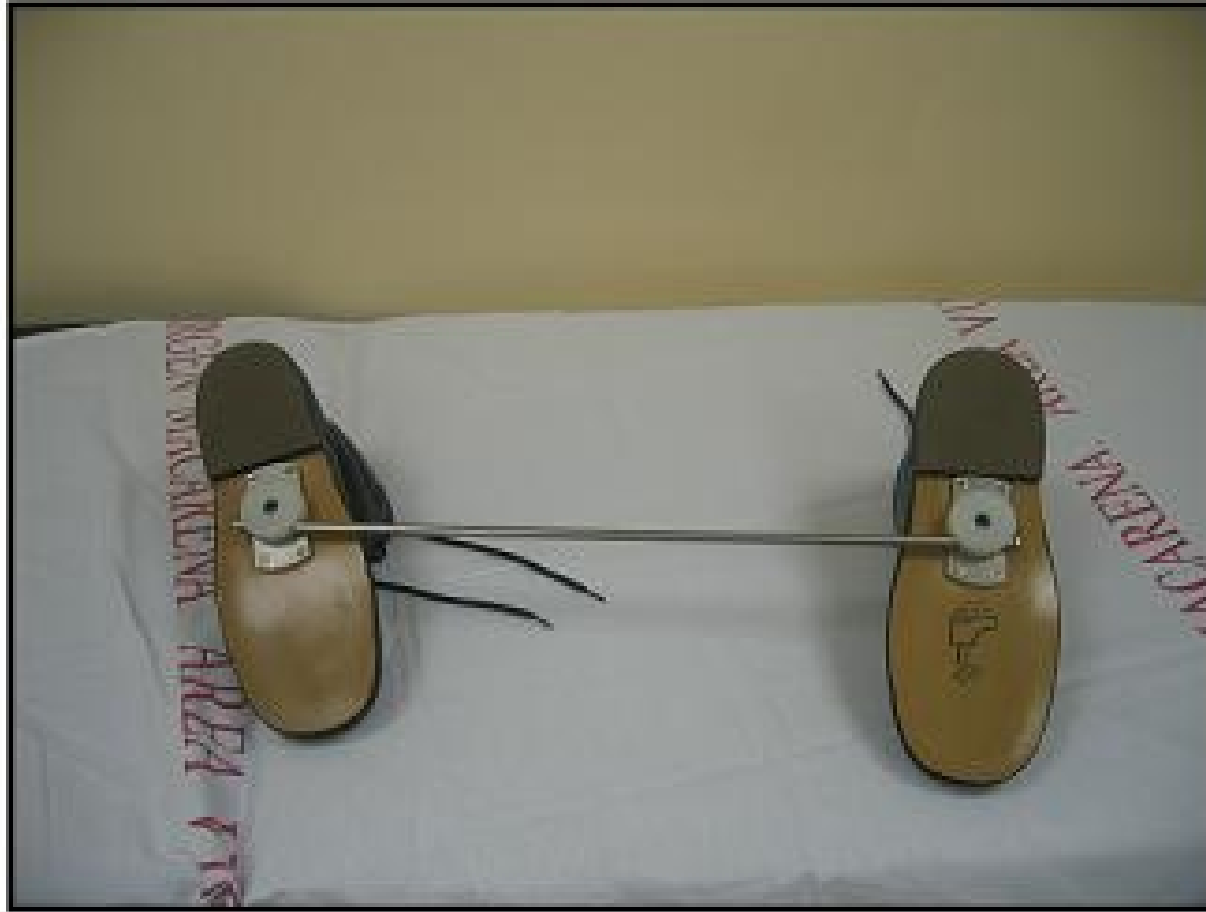AFO bilateral: barra de Dennis-Browne



Staheli LT. Pediatric Orthopaedic Secrets. 2nd ed. Hanley & Belfus. Philadelphia; 2003

Torsión tibial patológica

AFO bilateral: ortesis INMOYBA



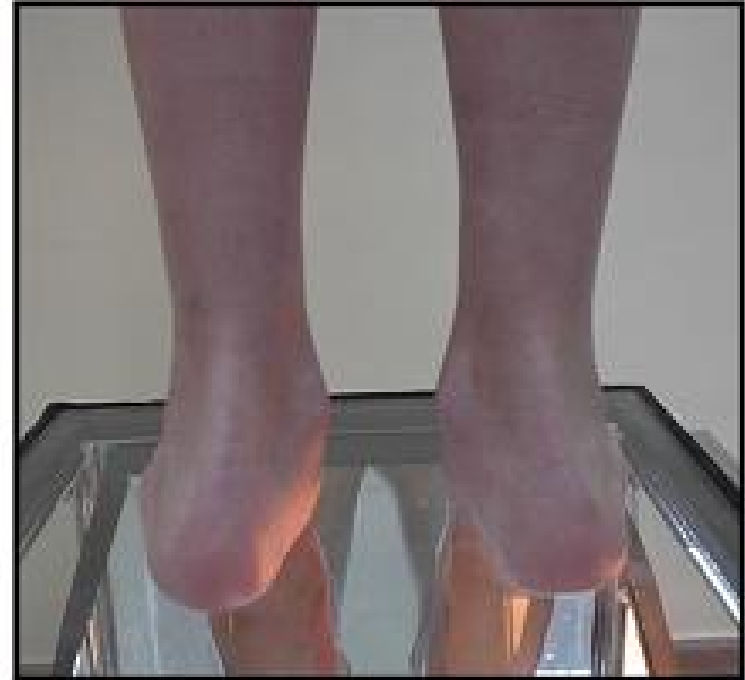Torsión tibial patológica

AFO bilateral: ortesis INMOYBA



Pie plano

- **Pie plano- valgo flexible**
- **Pie plano secundario a Aquiles corto**
- **Pie rígido**




Mosca VS. Flexible flatfoot and skewfoot. J Bone Joint Surg 1995; 77-A: 1937-1945.

Pie plano

Actuaciones básicas

- **Pie plano flexible**
 - Exploración y diagnóstico correctos
 - Explicación detenida y convincente a los padres
 - Calzado adecuado
 - Ortesis: dolor, deformidad y discapacidad
 - Cirugía: excepcional
- **Pie plano flexible con Aquiles corto**
 - Fisioterapia & programa de ejercicios caseros
 - Ortesis (AFO con / sin articular)
 - Cirugía poco frecuente
- **Pie plano rígido**
 - Cirugía: osteotomía / artrodesis

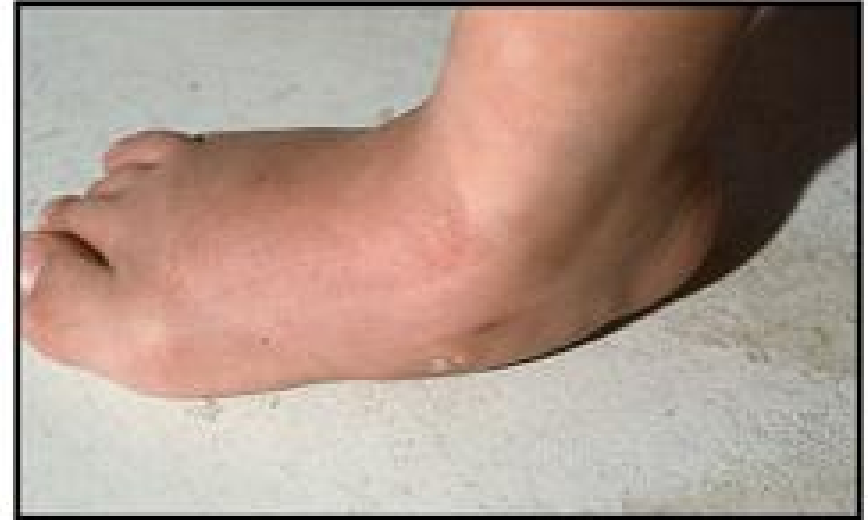

Mosca VS. Flexible flatfoot and skewfoot. J Bone Joint Surg 1995; 77-A: 1937-1945.

Pie plano

Indicación de ortesis

- Pie doloroso
- Deformidad importante (valgo $> 15^\circ$)
- Pie no plantígrado
- Alteración de la marcha
- Desgaste anormal del calzado



Harris EJ, Vanore JV, Thomas JL, Kravitz SR, Mendelson SA, Mendicino RW, Silvani SH, Gassen SC. Diagnosis and treatment of pediatric flatfoot. J Foot Ankle Surg 2004 ; 43 : 341-373

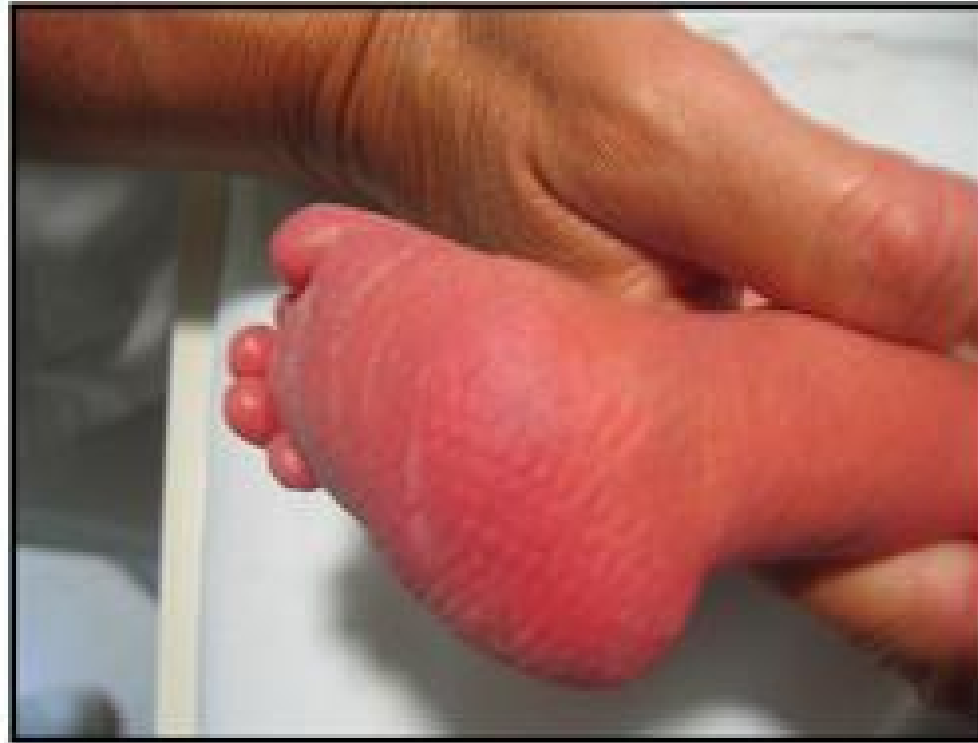Pie plano

FO: semirrígida con cuña interna en talón y arco longitudinal ligero



Pie plano

Astrágalo vertical



**Duncan RDD, Fixsen JA. Congenital convex pes valgus.
J Bone Joint Surg 1999; 81-B: 250-254.**

**Mehlman CT, Shepherd MA. Pediatric foot deformities:
advances in evaluation and management. Curr Opin Orthop
2002, 13: 401-407**

Astrágalo vertical

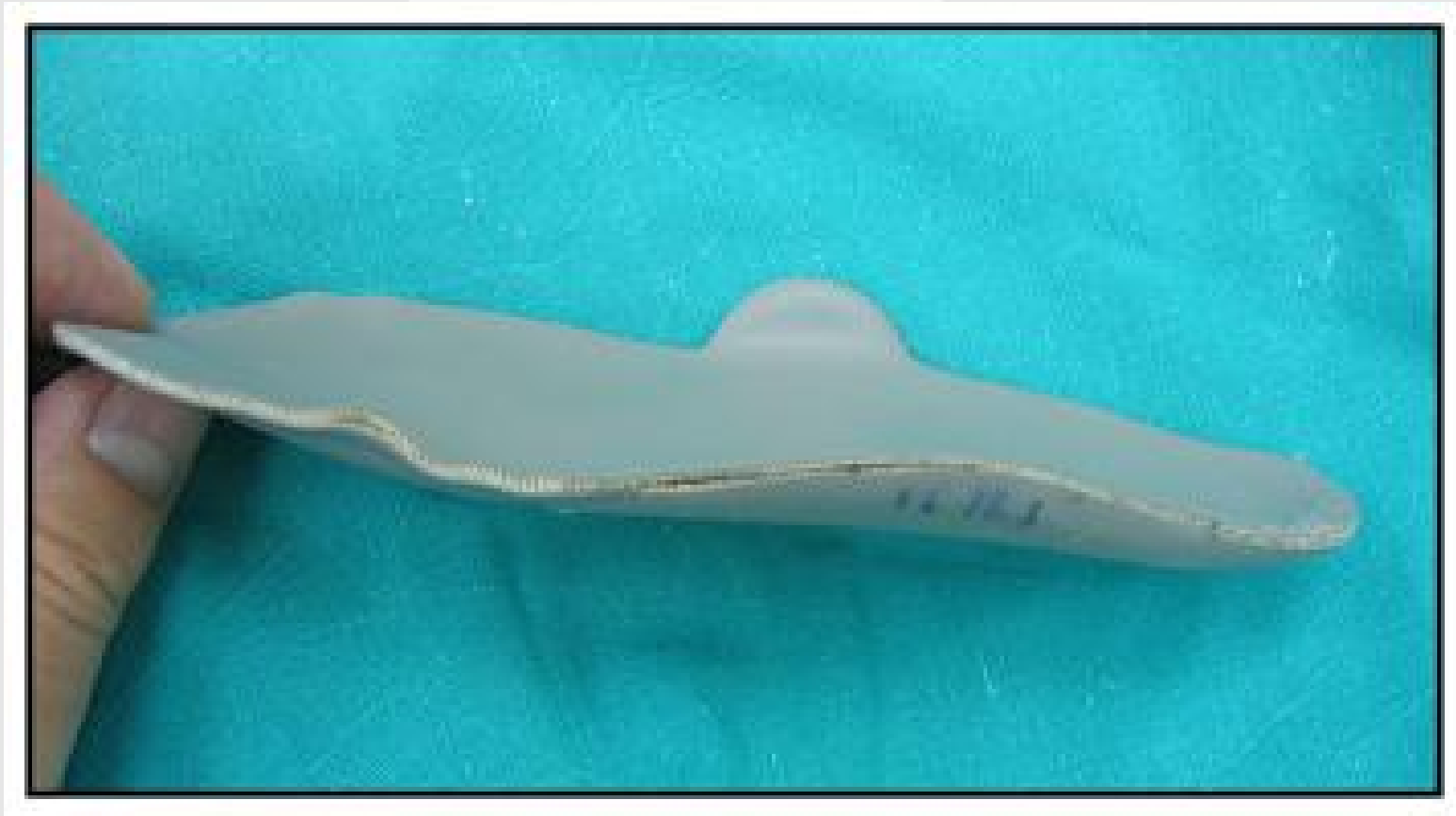
AFO pasiva en termoplástico con apoyos en el arco longitudinal interno y el 5º metatarsiano: evitar acortamiento de Aquiles y contractura de peroneos



Harris EJ, Vanore JV, Thomas JL, Kravitz SR, Mendelson SA, Mendicino RW, Silvani SH, Gassen SC. Diagnosis and treatment of pediatric flatfoot. J Foot Ankle Surg 2004 ; 43 : 341-373

Astrágalo vertical

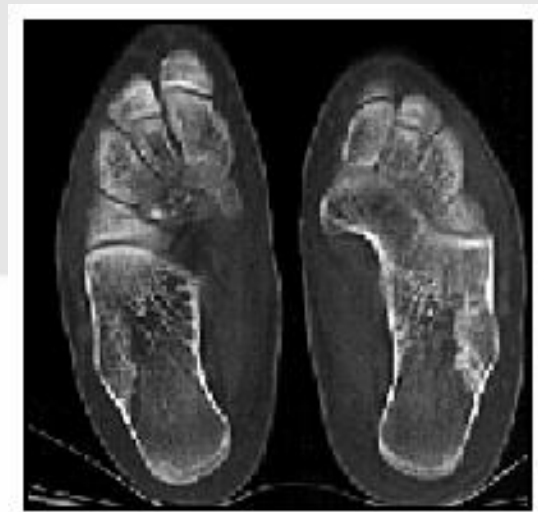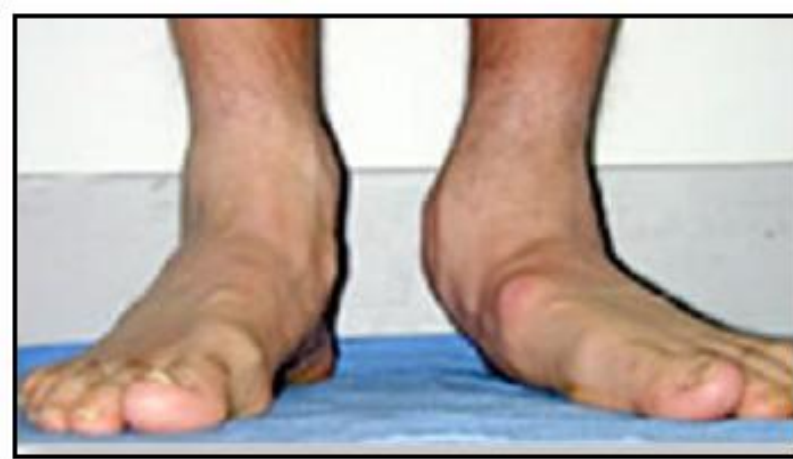FO semirrígida con cuña interna en talón, arco longitudinal y tope en pared para el 5º metatarsiano



Coalición tarsal

**FO: ortesis plantar semirrígida si no hay dolor
ni contractura de peroneos**

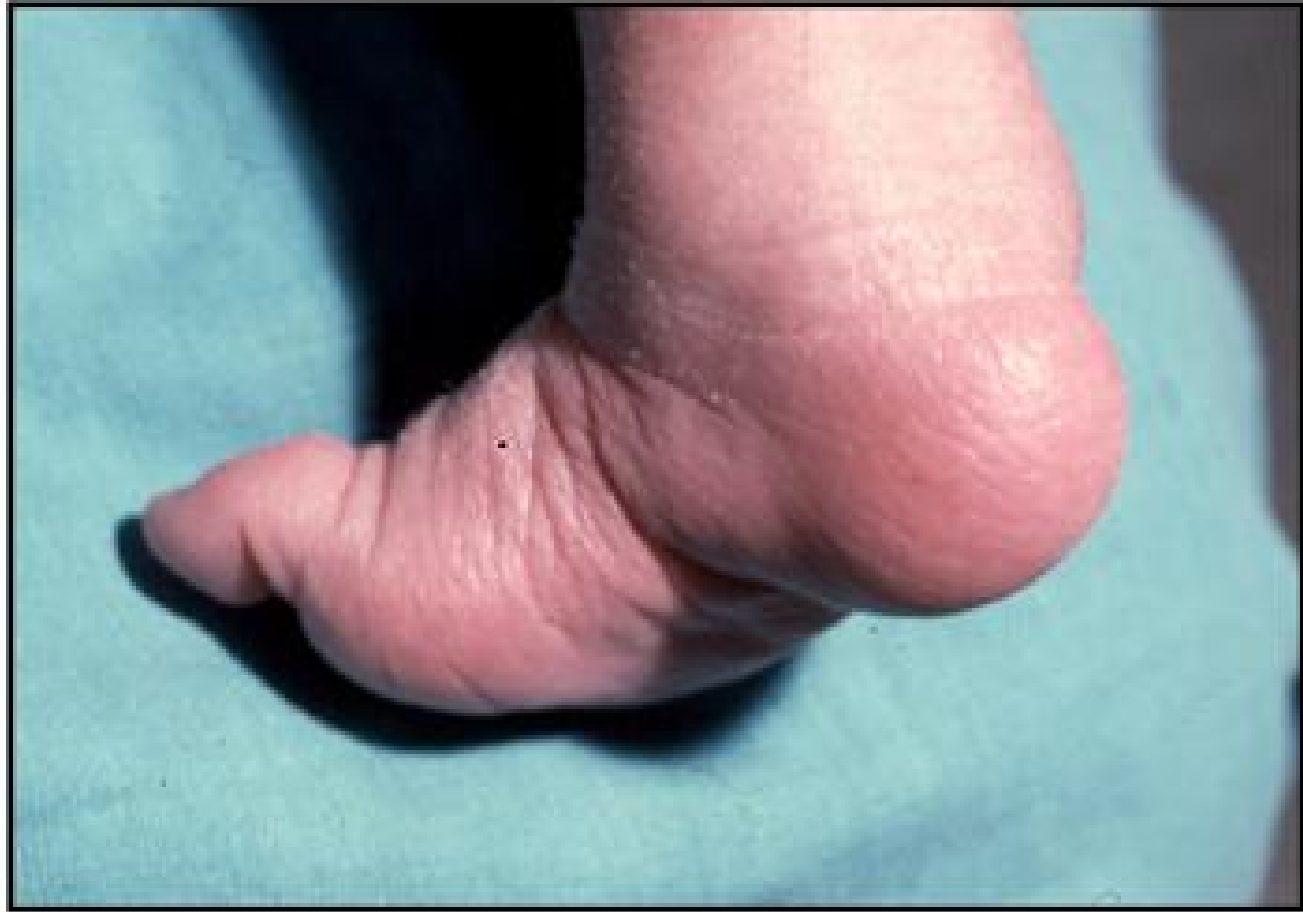FO asociada a fisioterapia postquirúrgica



Harris EJ, Vanore JV, Thomas JL, Kravitz SR, Mendelson SA, Mendicino RW, Silvani SH, Gassen SC. Diagnosis and treatment of pediatric flatfoot. J Foot Ankle Surg 2004 ; 43 : 341-373

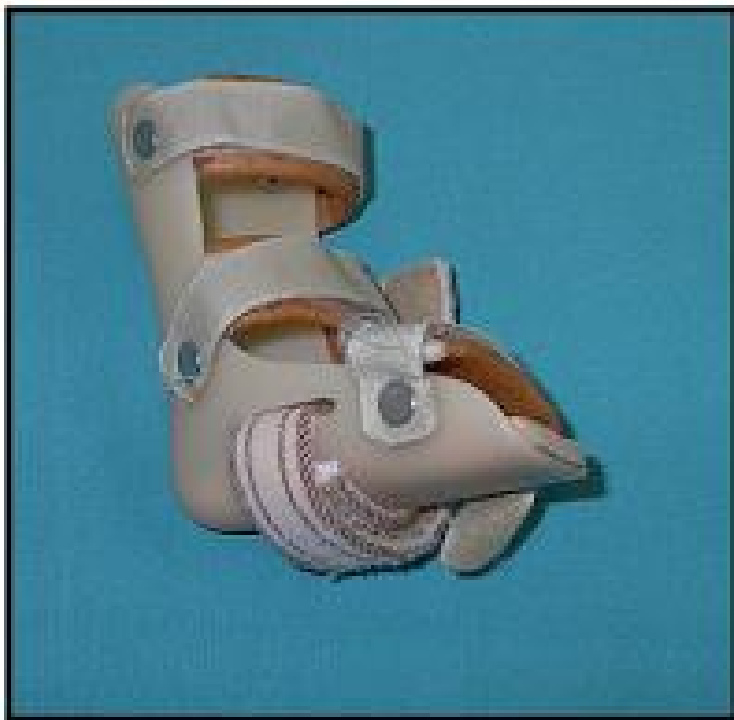Pie cavo

Pie cavo del lactante



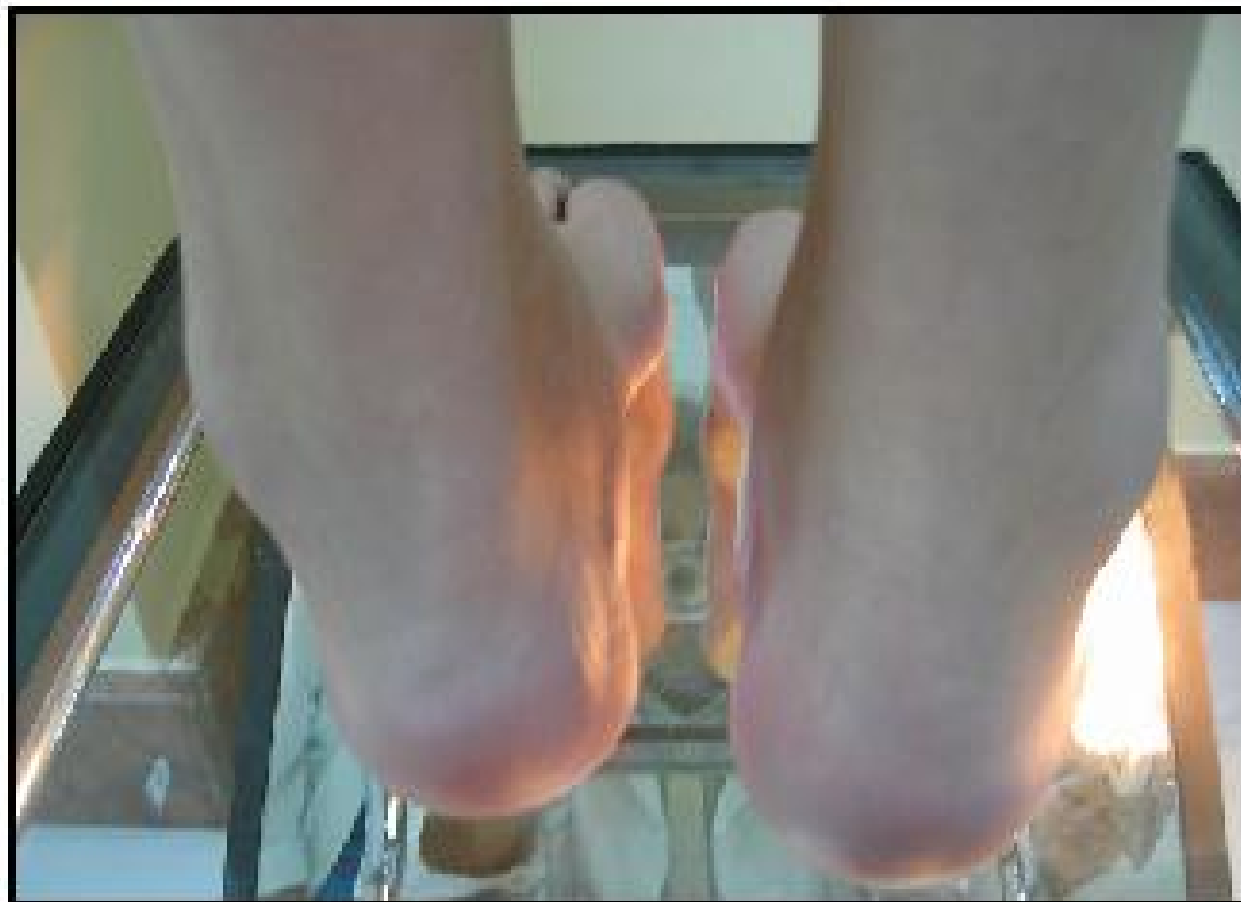Pie cavo

AFO en termoplástico con velcro elástico corrector



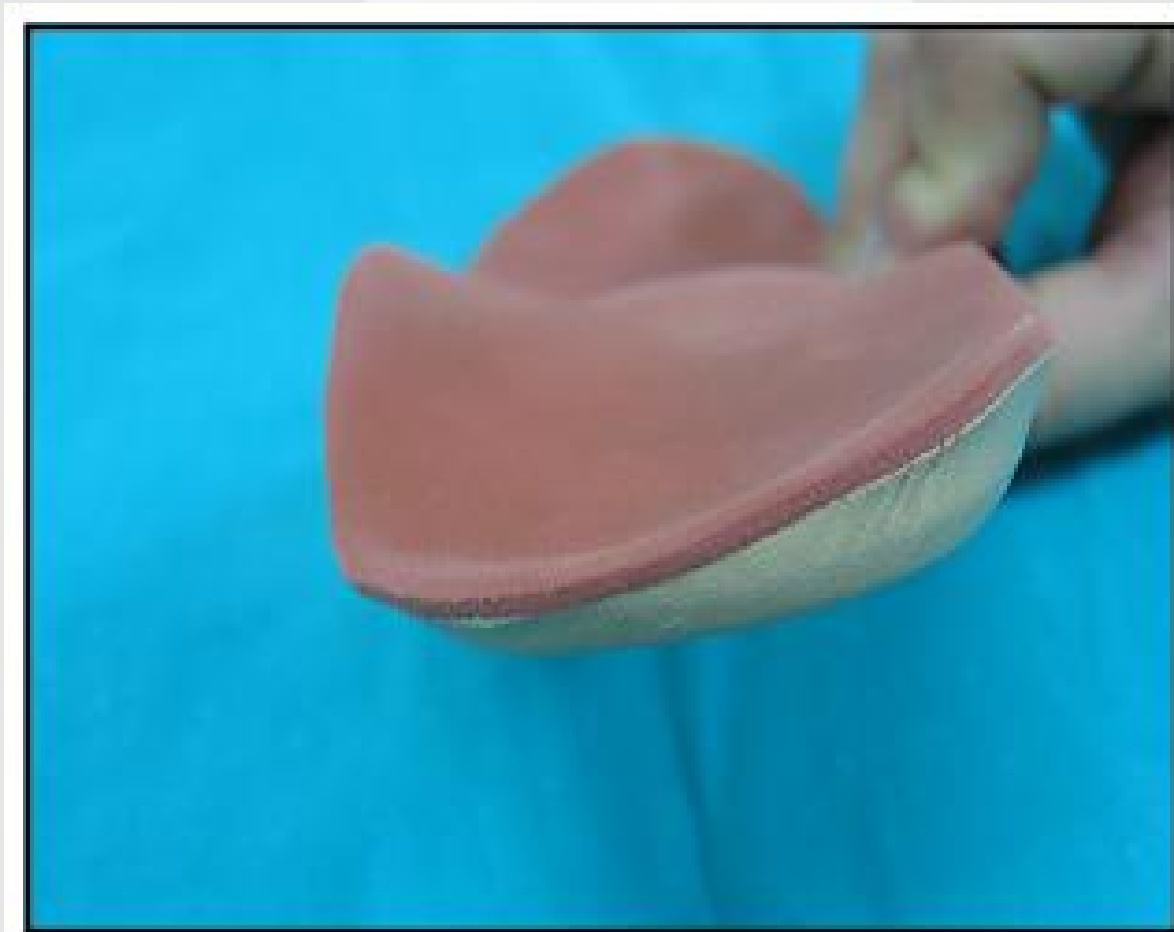
Pie cavo

Pie cavo neurológico



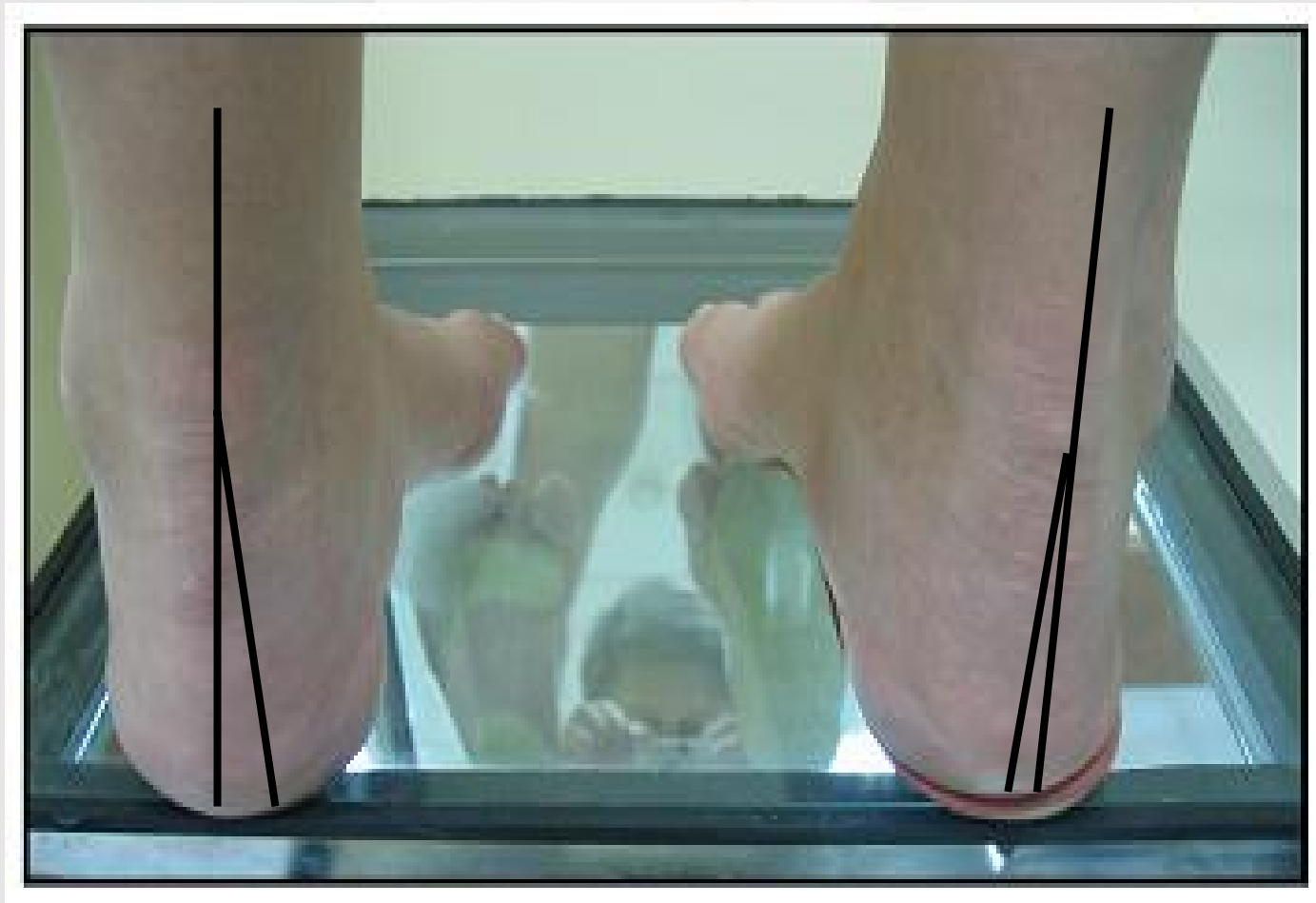Pie cavo neurológico

FO: semirrígida con cuña externa en talón y soporte retrocapital



Pie cavo neurológico

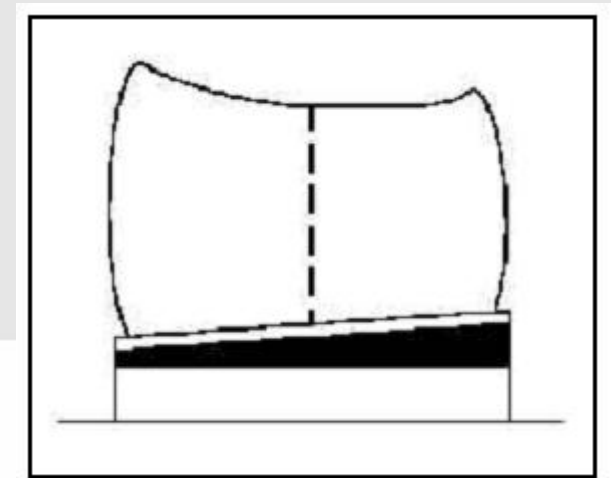
FO: semirrígida con cuña externa en talón y soporte retrocapital



Pie cavo

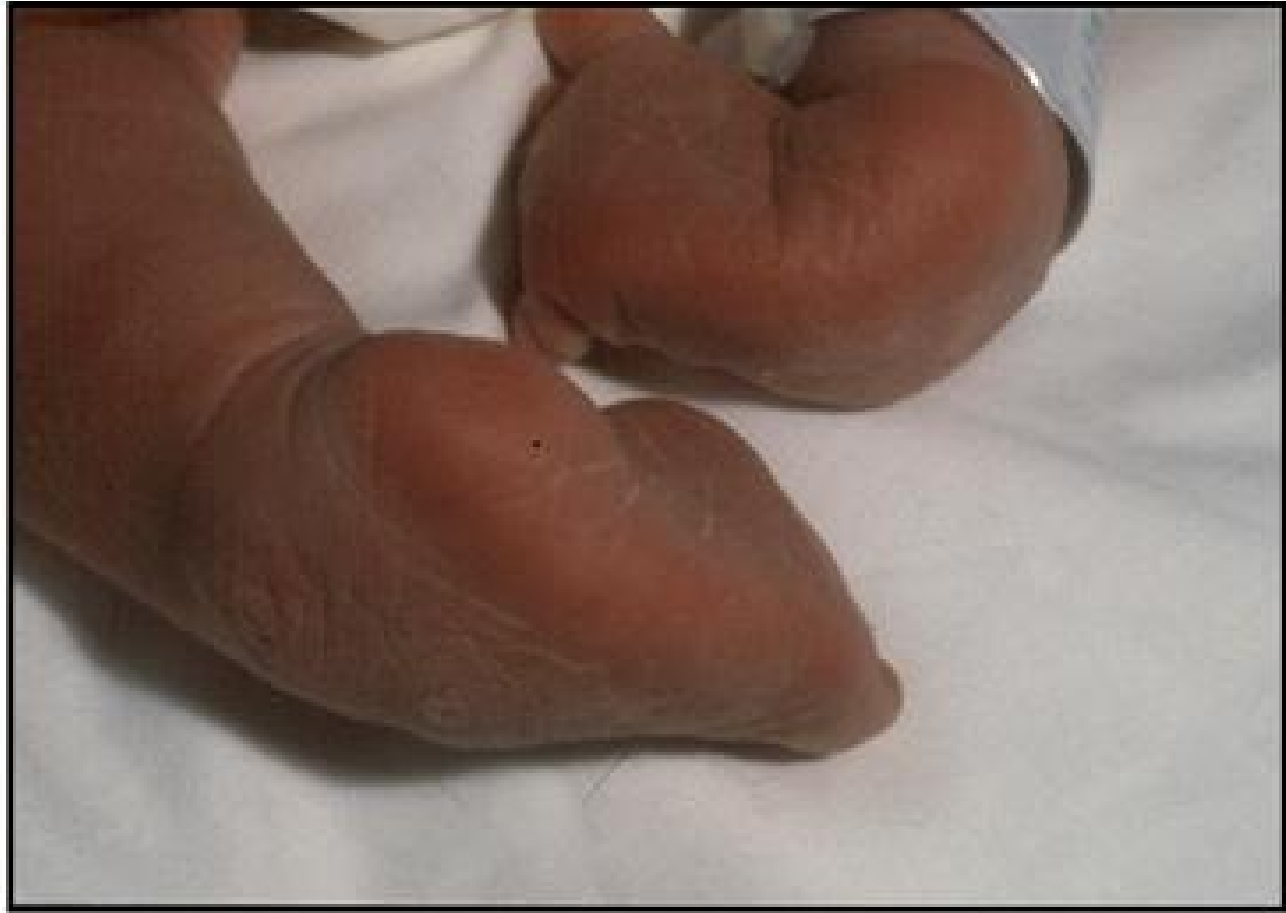Efecto de ortesis

- **Deportistas con varo de retropié $> 7^\circ$**
- **Uso de FO durante 6 semanas**
- **Mejoría en la estabilidad postural**



Cobb SC, Tis LL, Johson JT. The effect of 6 weeks of a custom-molded foot orthosis intervention on postural stability in participans with > 7 degrees of forefoot varus. Clin J Sport Med 2006, 16: 316-322.

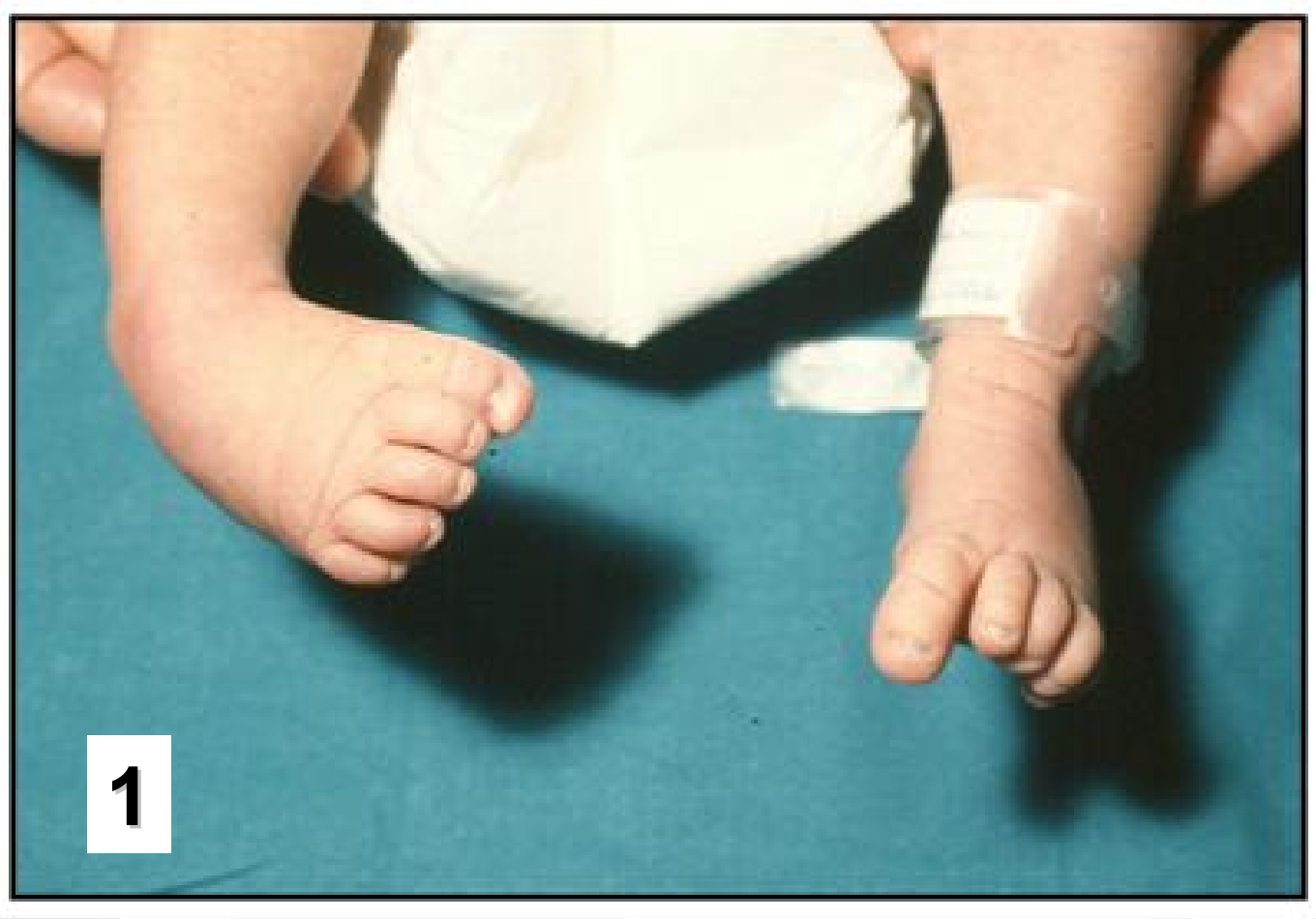Pie zambo



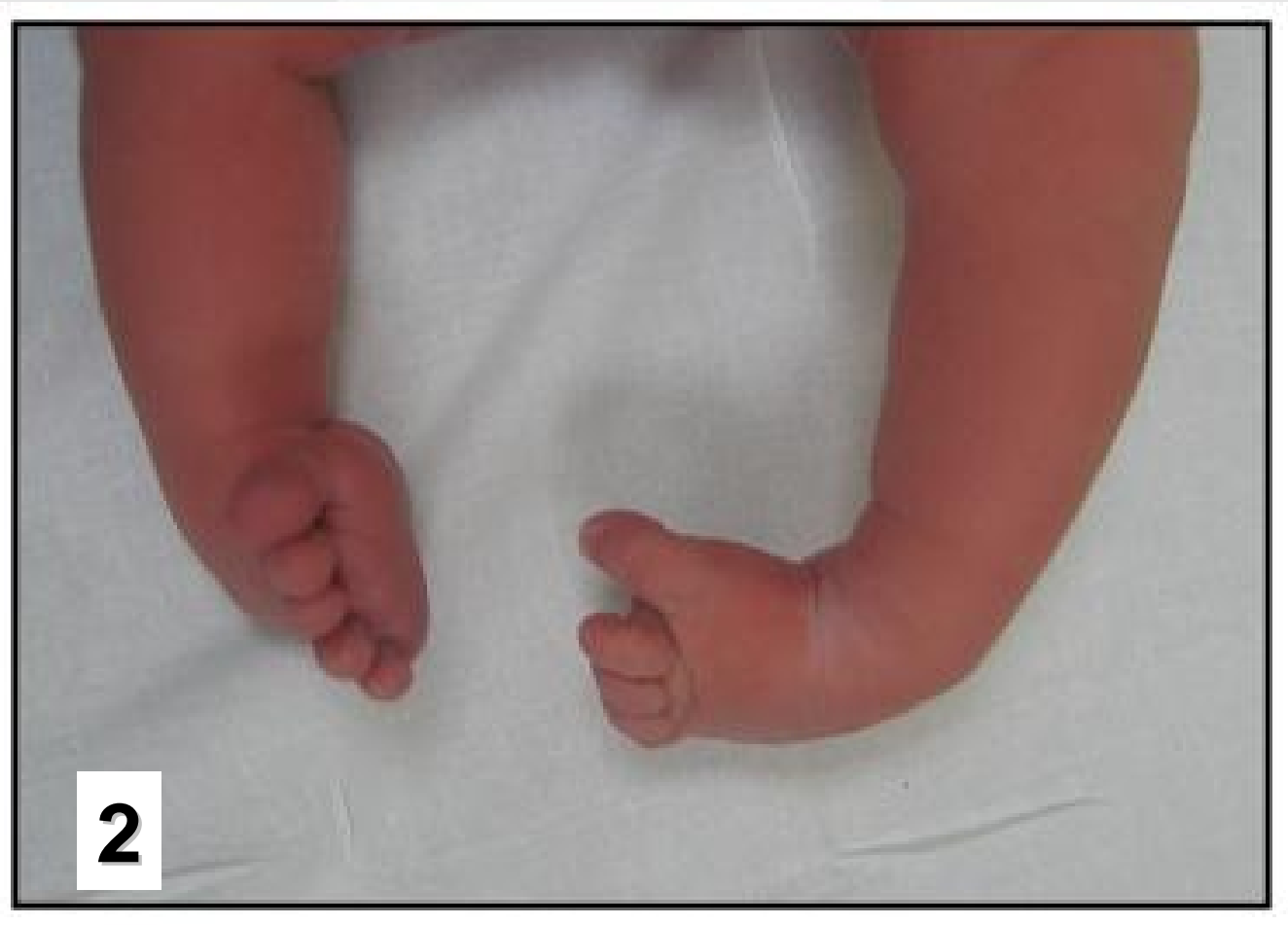Clasificación de Harrold & Walker

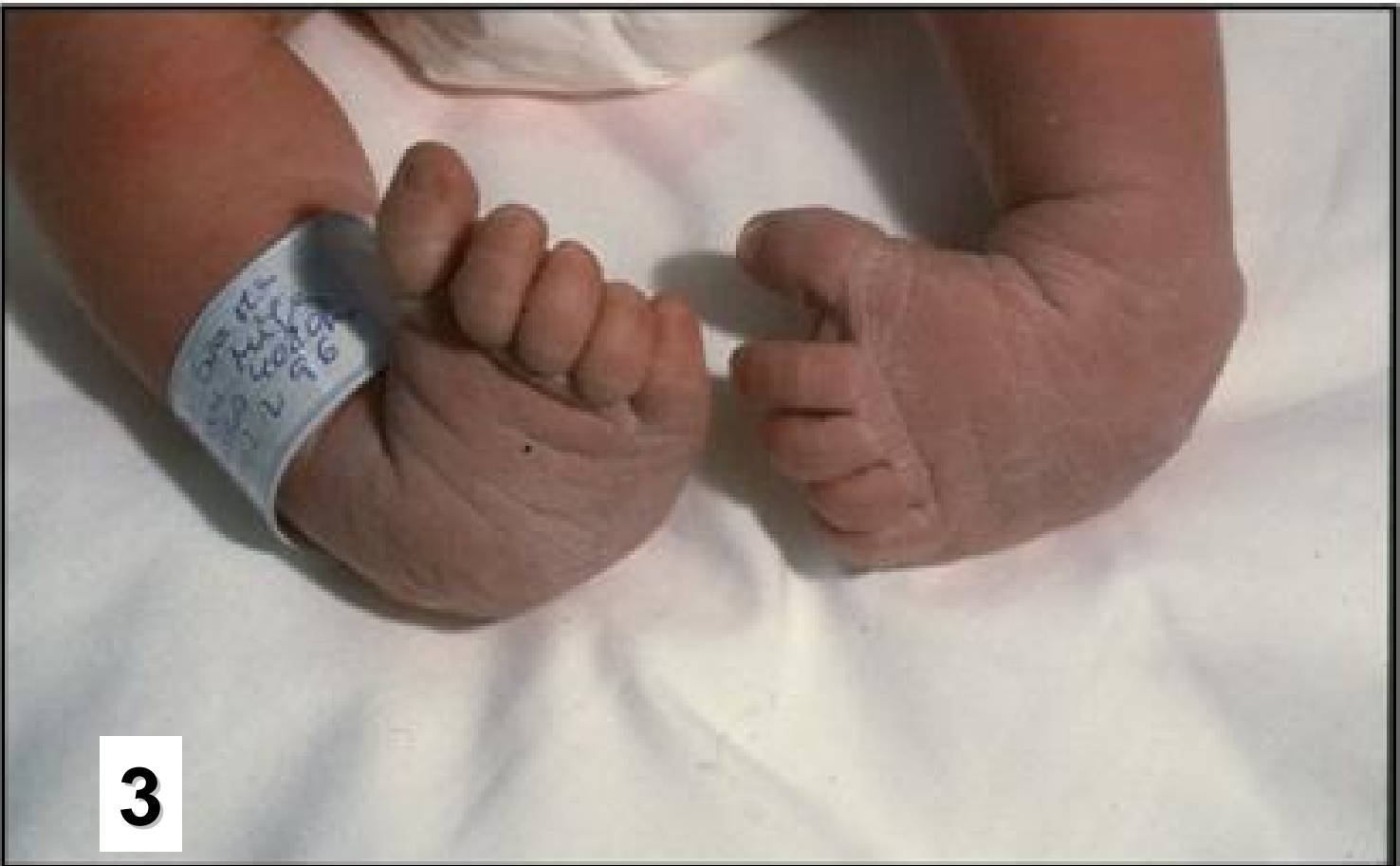Grado 1	Posición neutra
Grado 2	Equino / varo < 20°
Grado 3	Equino / varo > 20°

Harrold AJ, Walker CJ. Treatment and prognosis in congenital club foot. J Bone Joint Surg 1983; 65-B: 8-11



1





3

Pie zambo

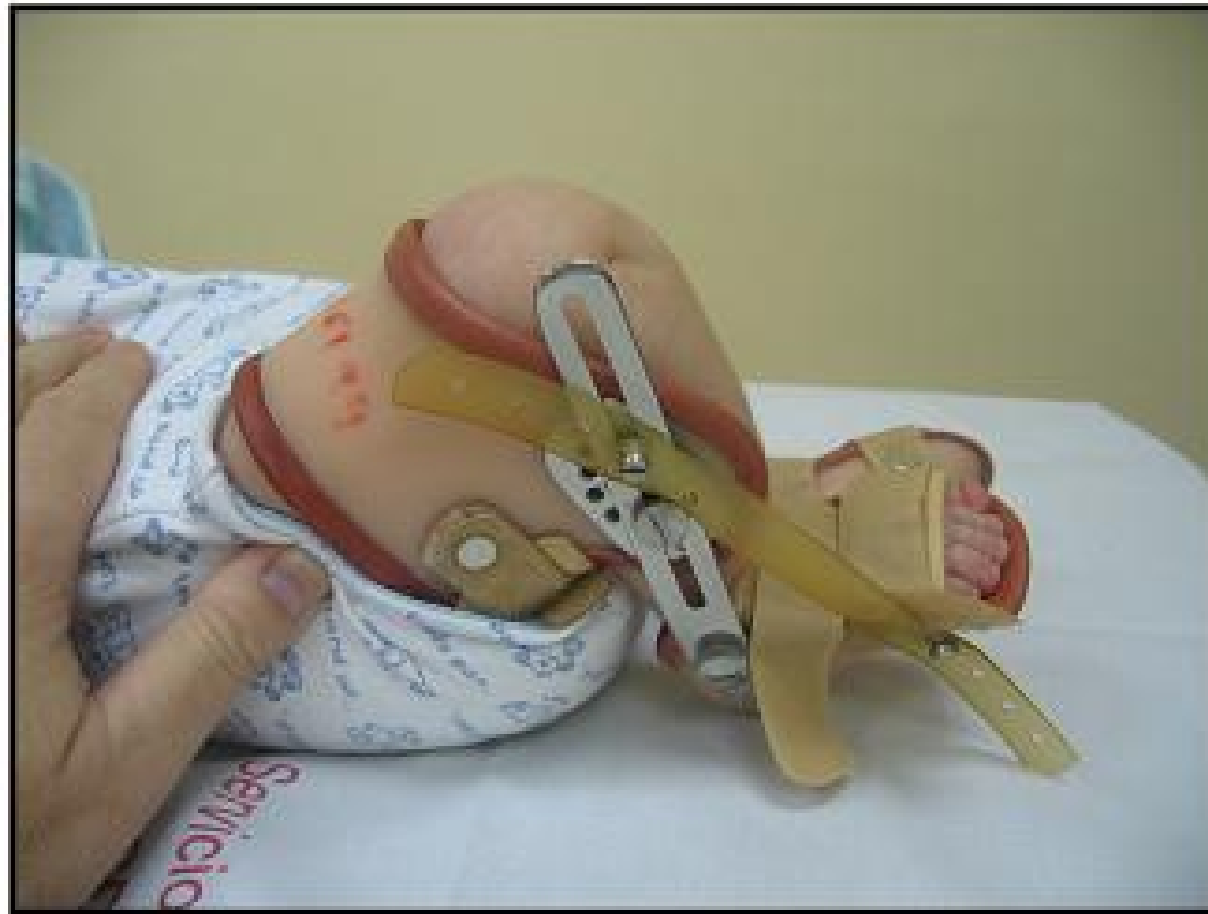
Vendaje corrector progresivo (1-2 meses)



Richards BS, Johnston CE, Wilson H. Nonoperative clubfoot treatment using the French physical therapy method. *J Pediatr Orthop* 2005; 25:98-105

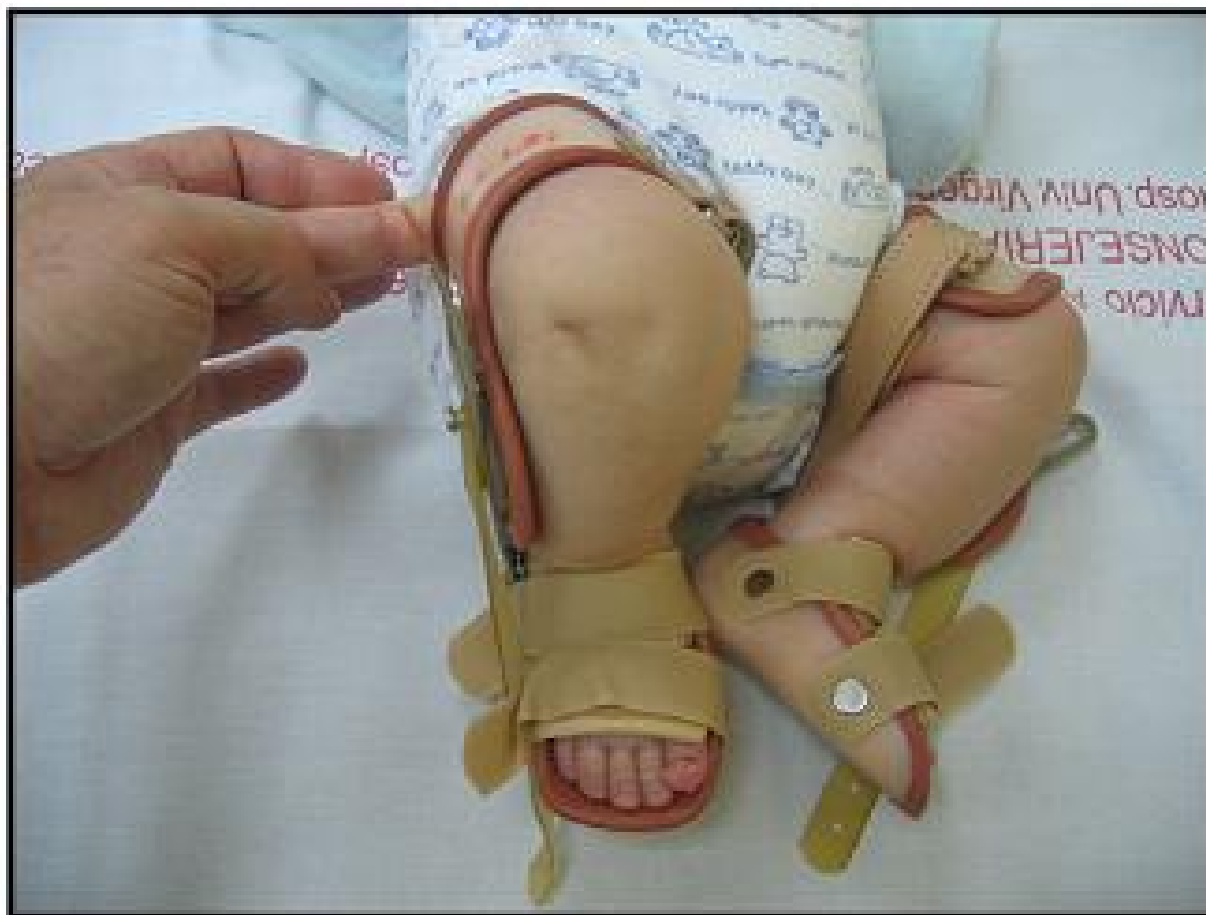Pie zambo

KAFO: férula de Larsen (6 meses a tiempo completo; 3-5 años nocturna)



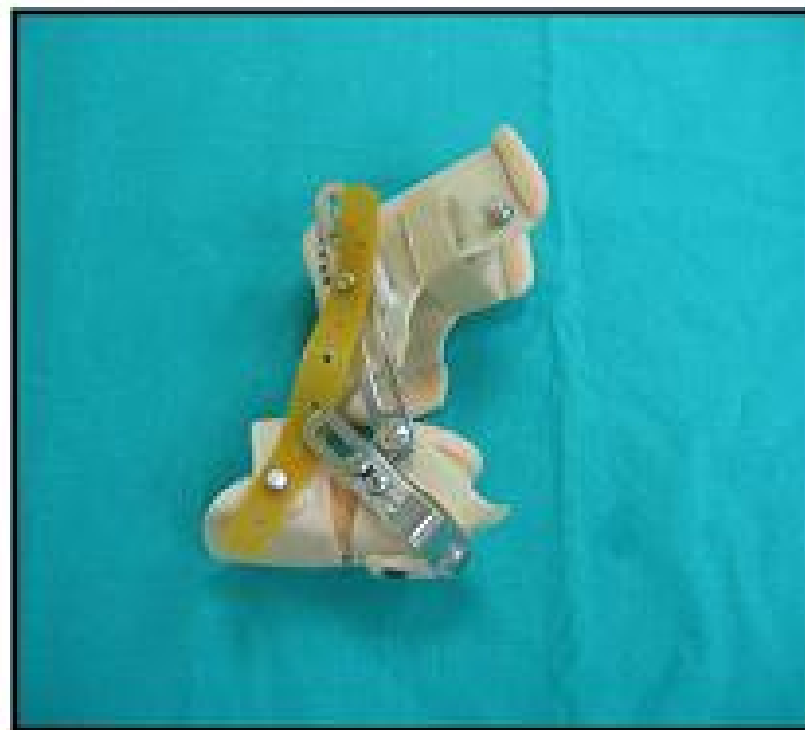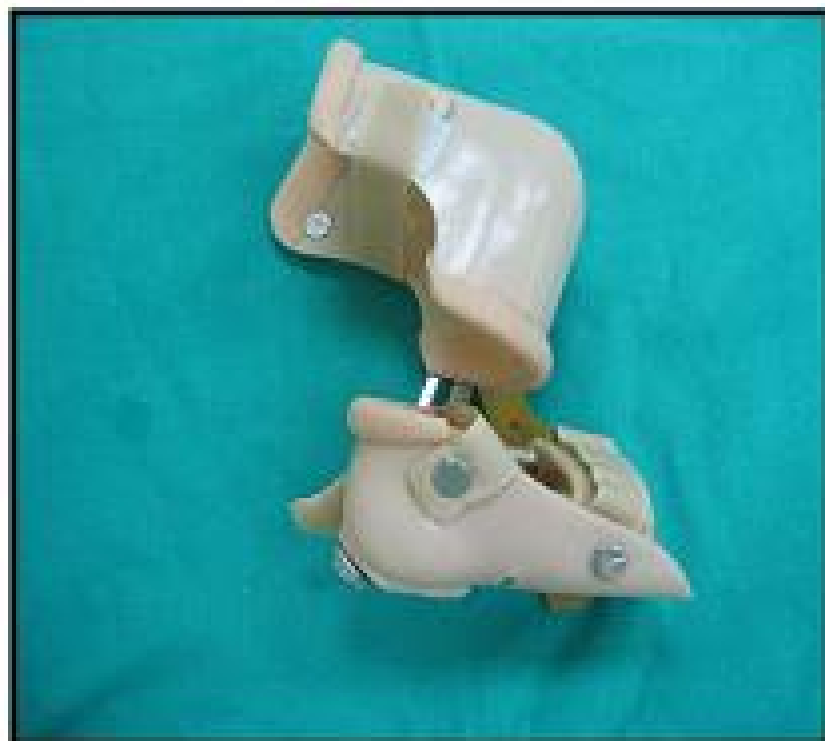Pie zambo

KAFO: férula de Larsen



Pie zambo

KAFO: férula de Copenhague



Pie zambo

KAFO: férula posterior articulada



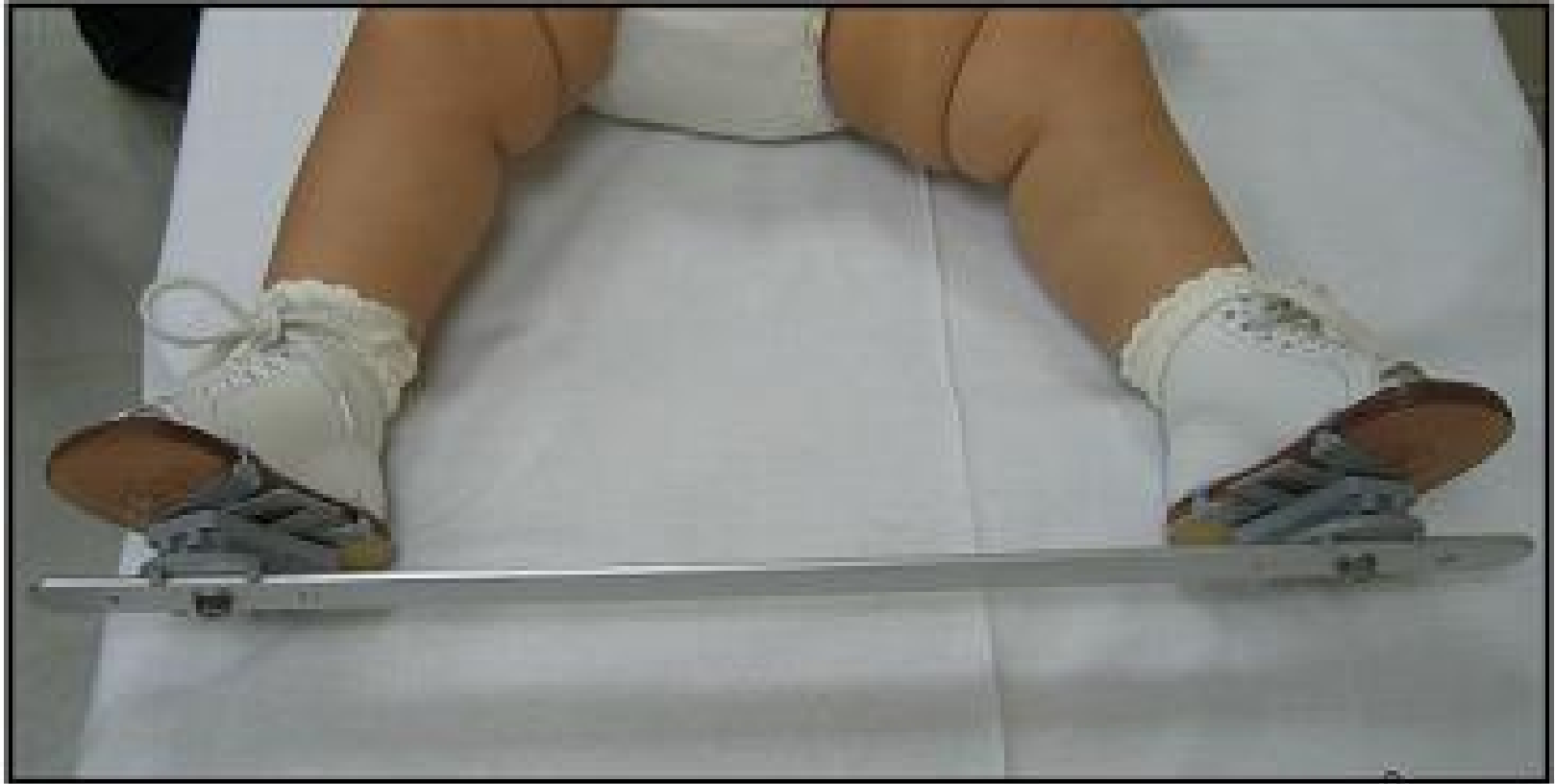Pie zambo

AFO: férula de Saint Germain; intolerancia a Larsen, evolución a pie en mecedora



Pie zambo

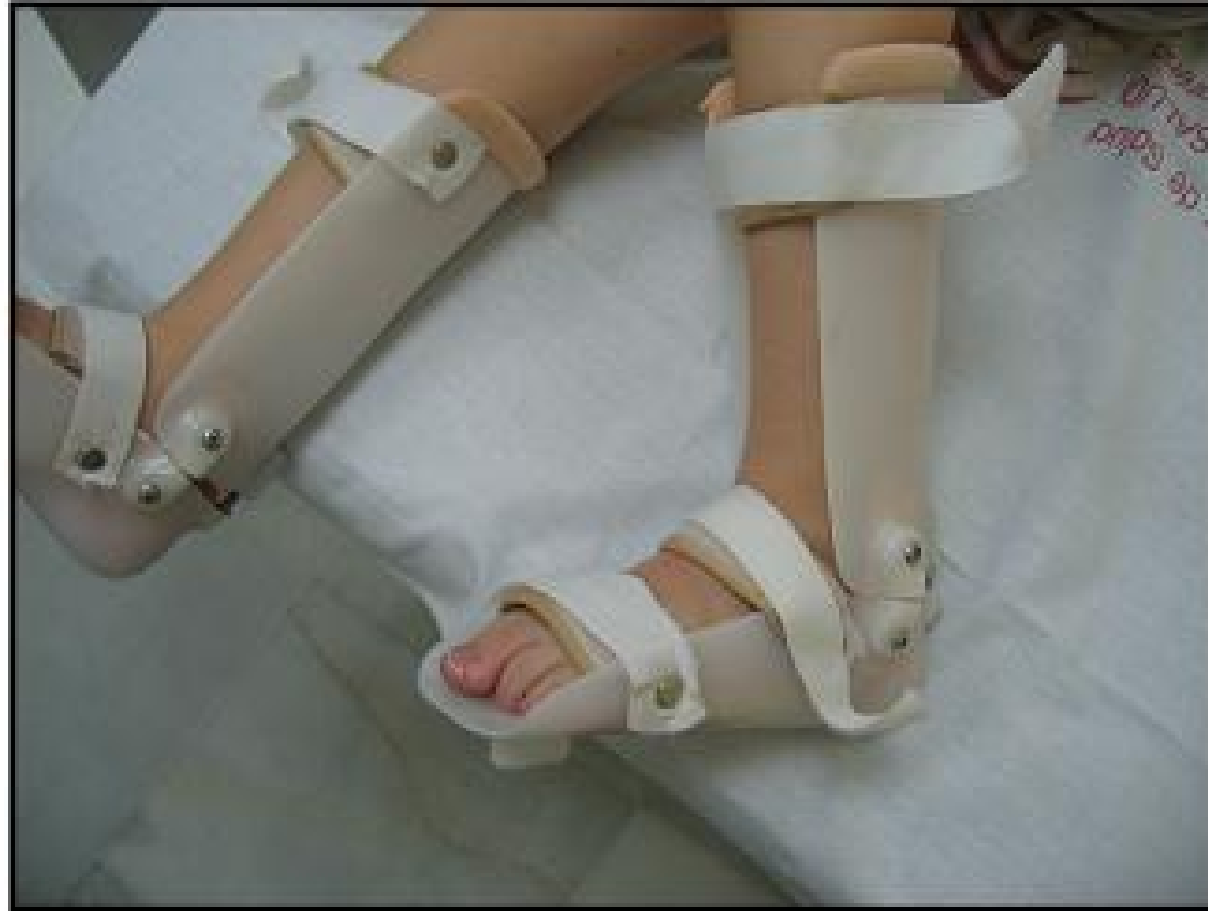AFO: férula de Denis-Browne; asociación a displasia de cadera, casos bilaterales, intolerancia a previas



Yamamoto H, Furuya K. Treatment of congenital club foot with a modified Denis Browne splint. J Bone Joint Surg 1990; 72-B: 460-463

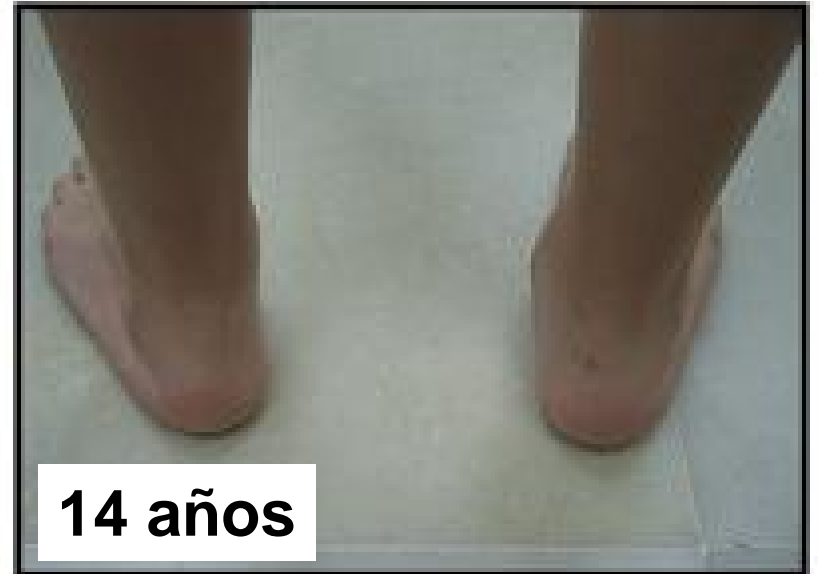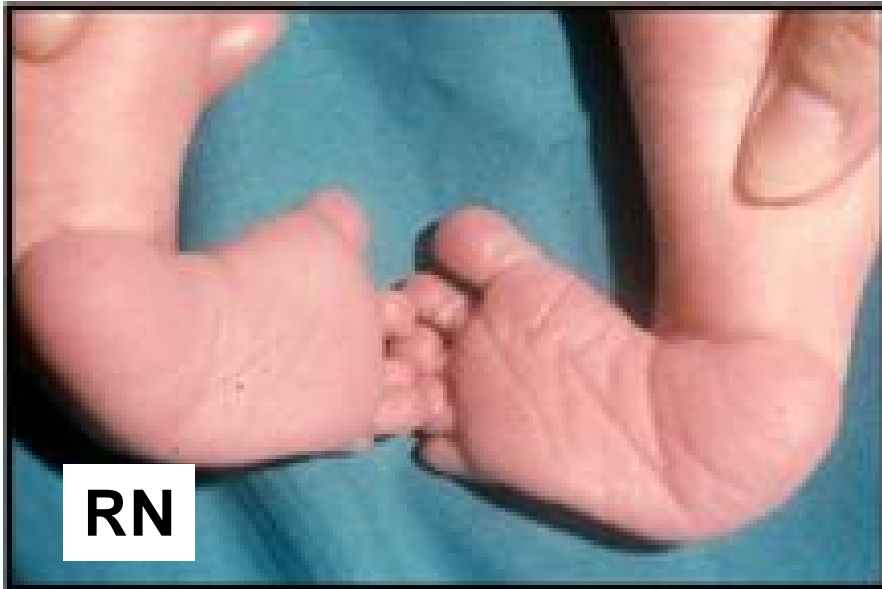Pie zambo

AFO con articulación de Tamarack: post-cirugía, niños mayores, pérdida de flexión dorsal



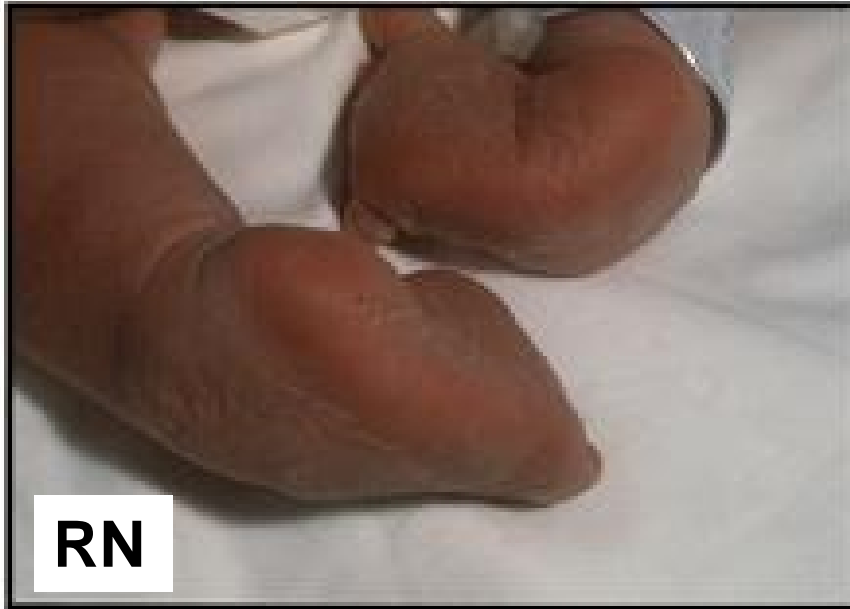Pie zambo

Tratamiento rehabilitador

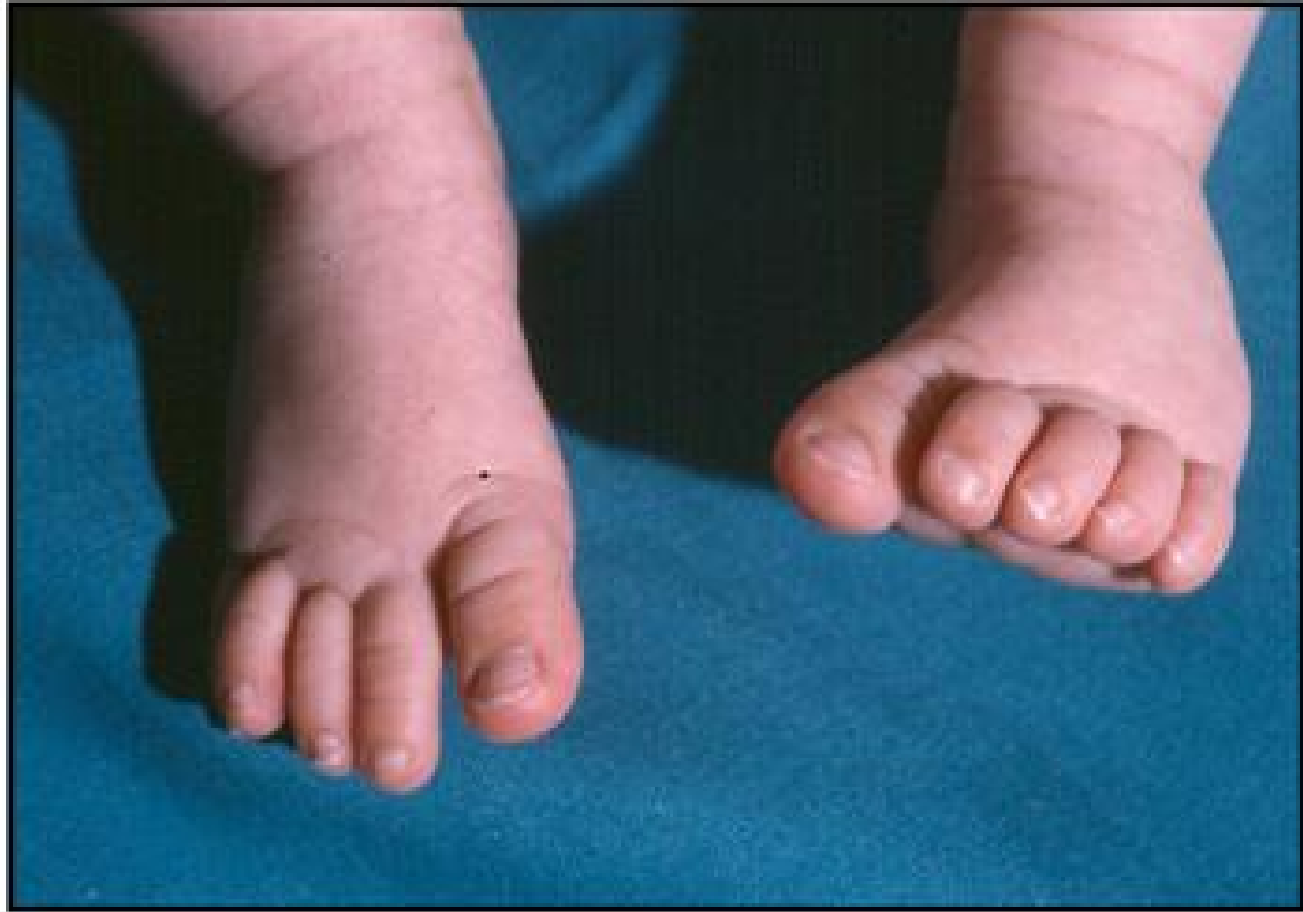

Pie zambo

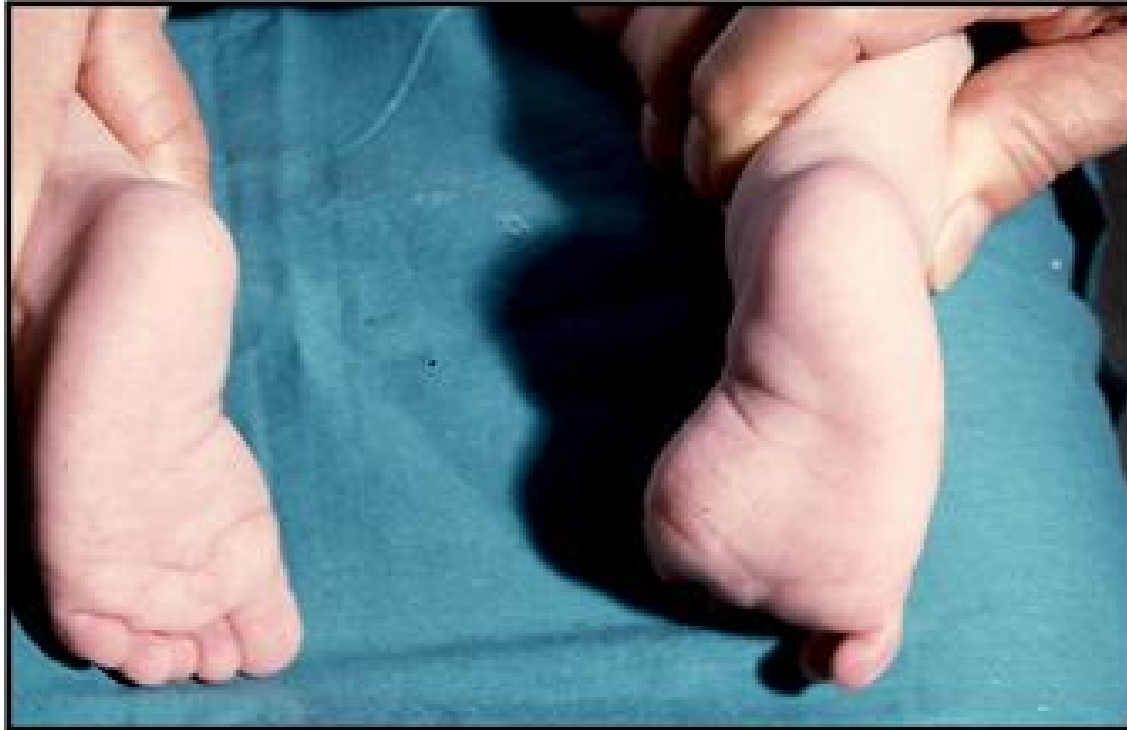Colaboración imprescindible con Cirugía Ortopédica
(y viceversa)



Metatarso aducto



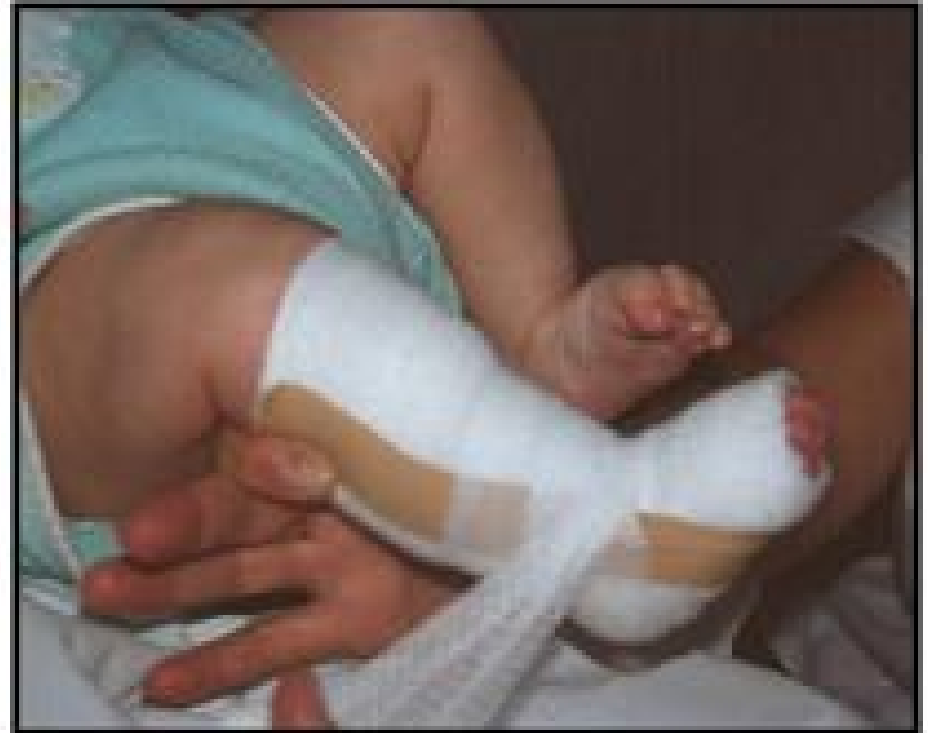Metatarso aducto



Metatarso aducto

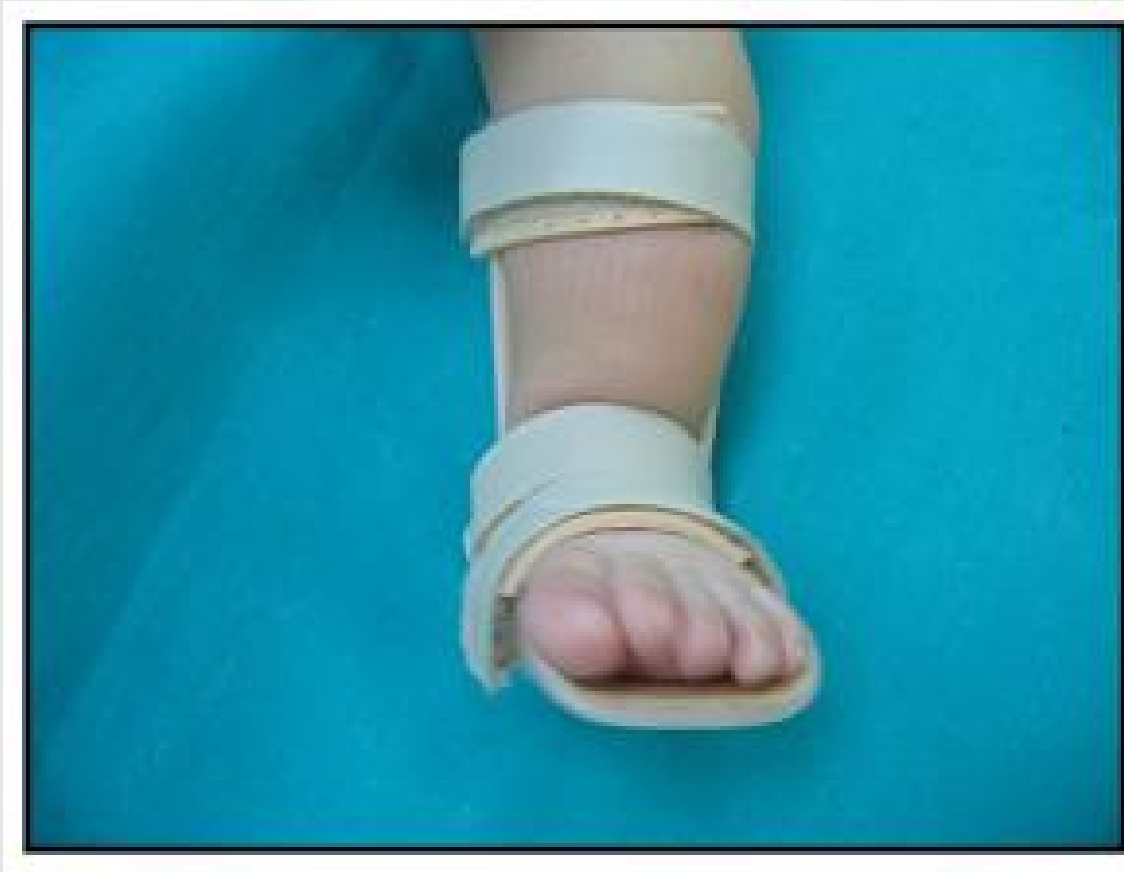Tratamiento recomendado

- **Grupo I**
 - Vigilancia
 - Ejercicios
- **Grupo II**
 - Flexibilización
 - Vendaje
 - Ortesis
 - Zapato normal
- **Grupo III**
 - Zapato modificado
 - Mayor seguimiento



Metatarso aducto

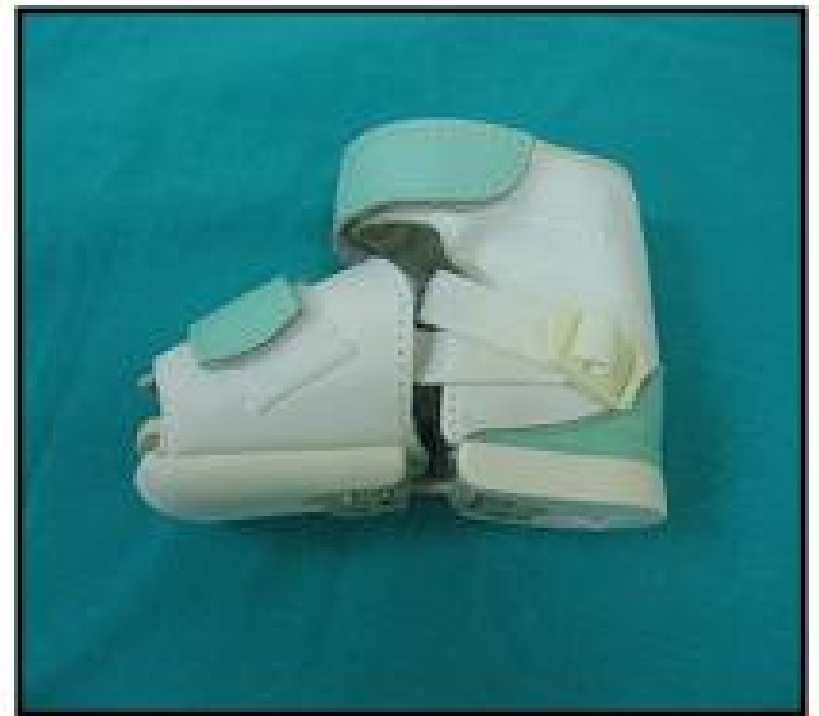AFO pasiva en termoplástico con retropié en ortoposición y antepié en abducción (2 meses a tiempo completo, 2 meses nocturna)



Farsetti P, Weinstein SL, Ponseti IV. The long-term functional and radiographic outcomes of untreated and non-operatively treated metatarsus adductus. J Bone Joint Surg Am 1994; 76: 257-265.

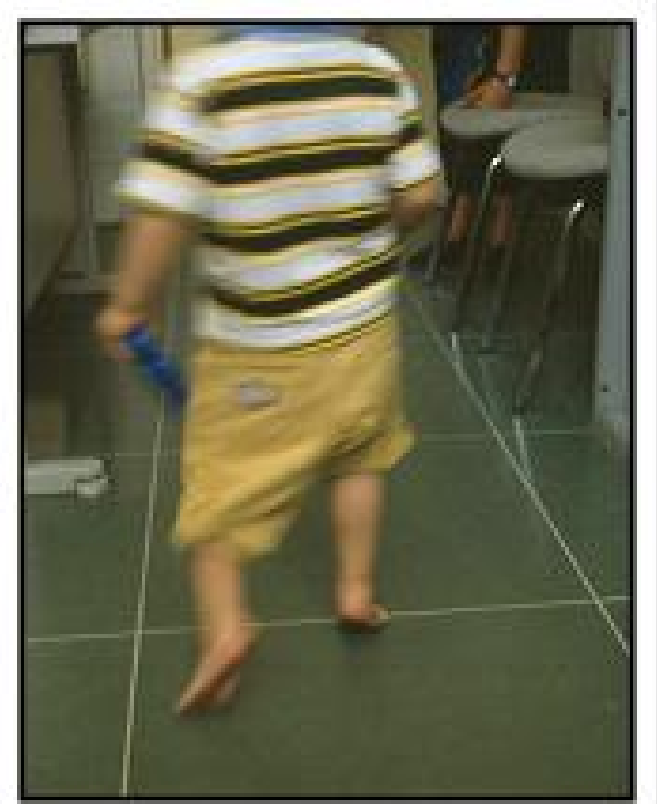Metatarso aducto

AFO articulada prefabricada (Bebax)



Marcha de puntillas

1. **Marcha de puntillas habitual**
2. **Acortamiento idiopático de Aquiles**
3. **Distonía focal transitoria de la infancia**
4. **Parálisis cerebral: diplejia espástica**
5. **Enfermedades neuromusculares**



Newman CJ, Ziegler AL, Jeannet PY, Roulet-Perez E, Deonna TW. Transient dystonic toe-walking: differentiation from cerebral palsy and a rare explanation for some unexplained cases of idiopathic toe-walking. *Dev Med Child Neurol* 2006; 48: 96-102

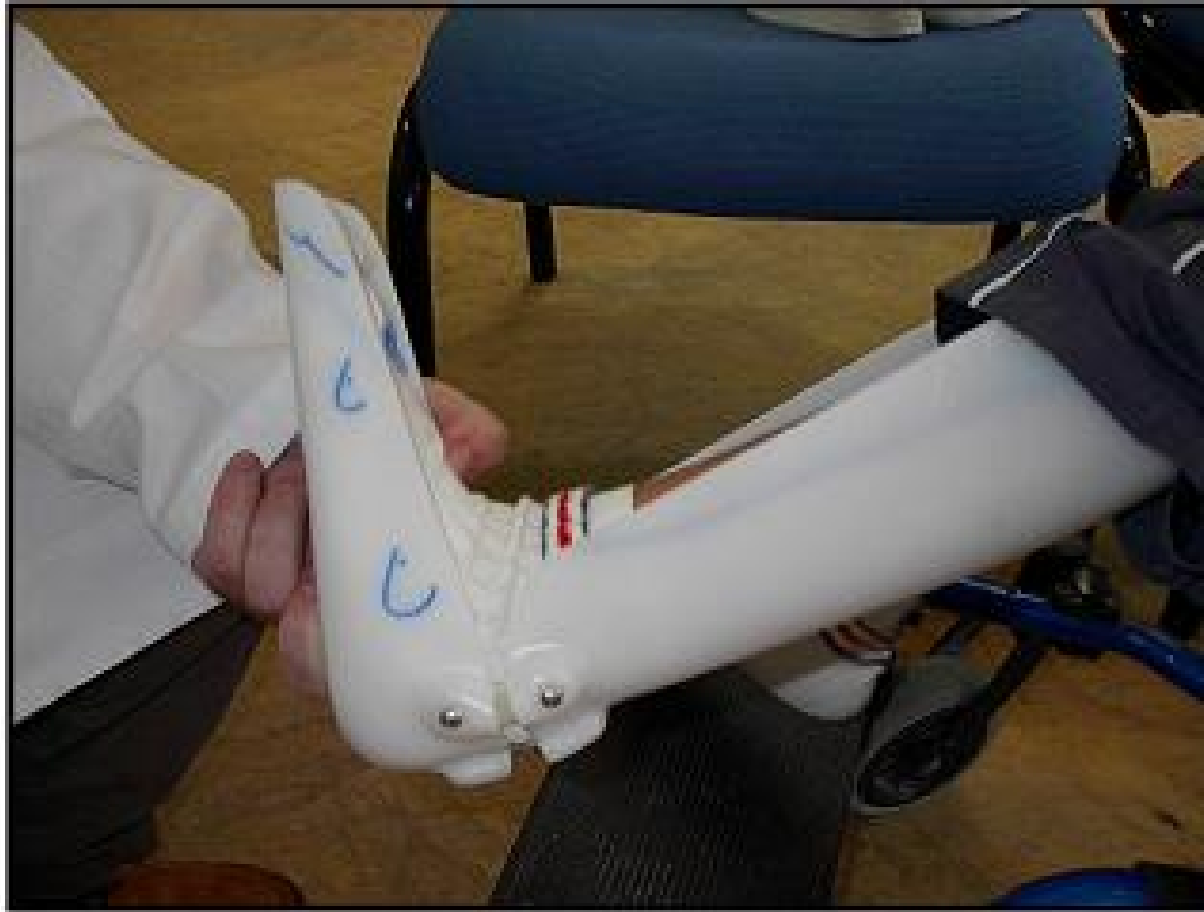Acortamiento idiopático de Aquiles

Fases del tratamiento

1. **Fisioterapia & ejercicios domiciliarios**
2. **Ortesis: AFO con articulación de Tamarack**
3. **Yesos progresivos**
4. **Elongación quirúrgica**

Acortamiento idiopático de Aquiles

AFO articulada (Tamarack)

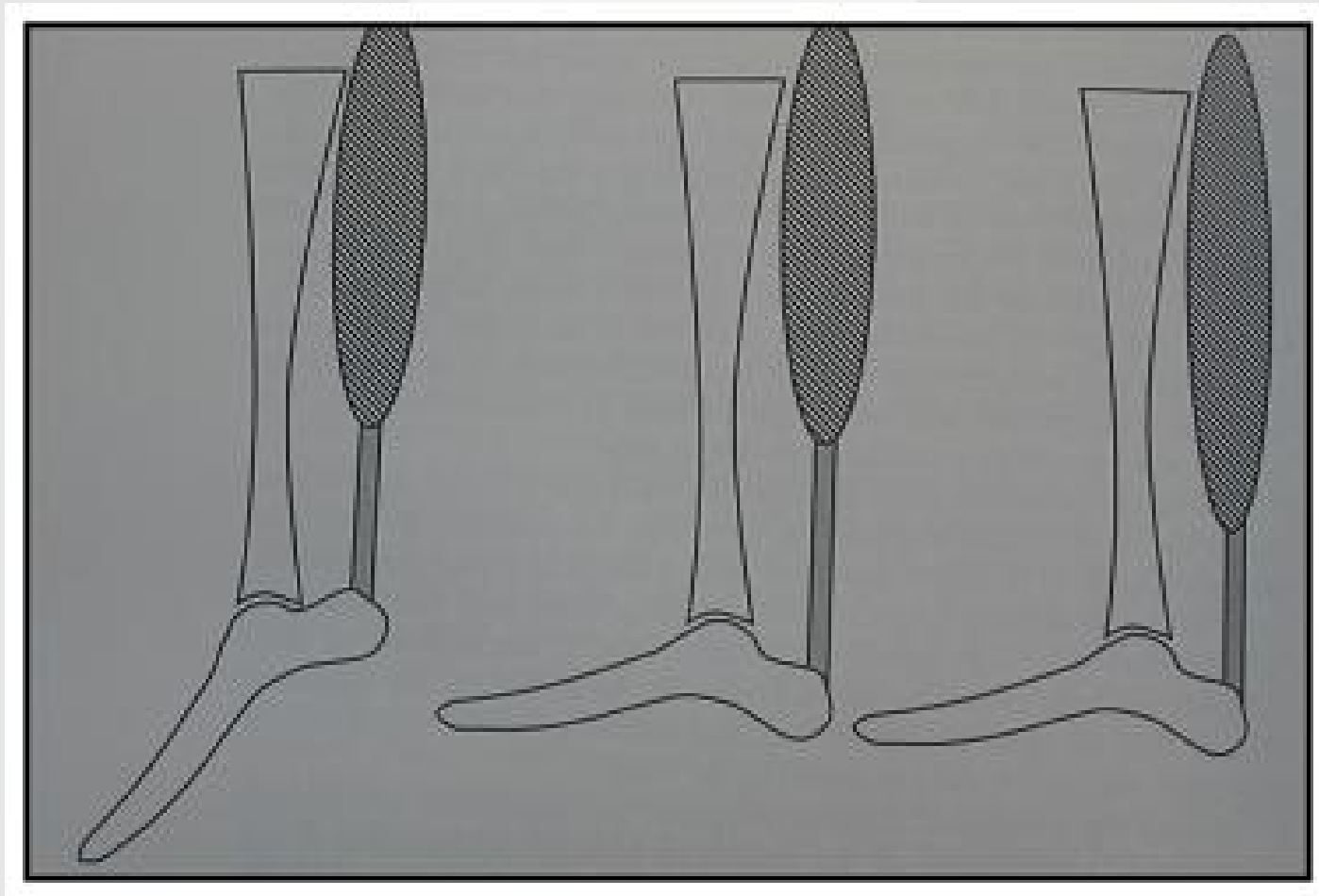


Acortamiento idiopático de Aquiles

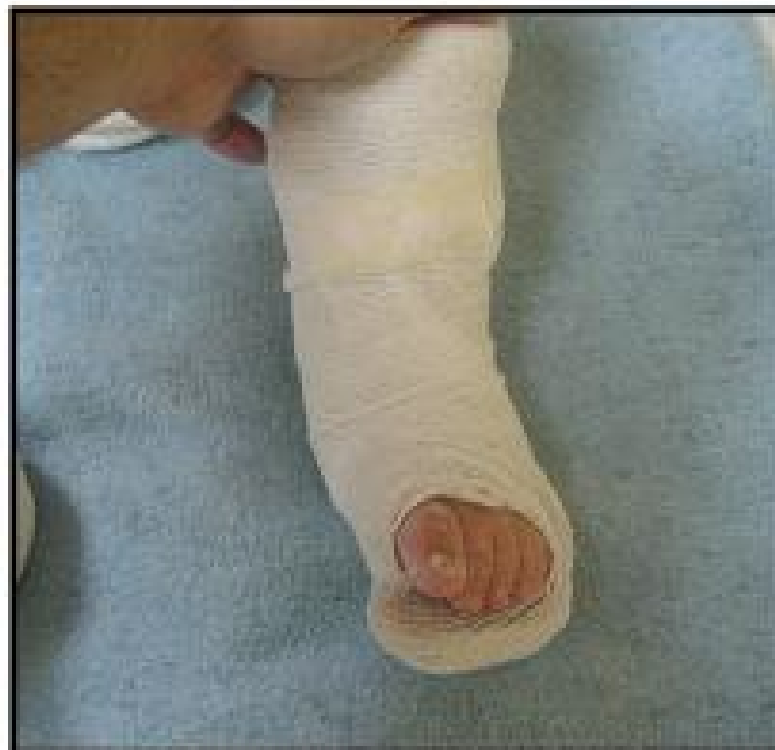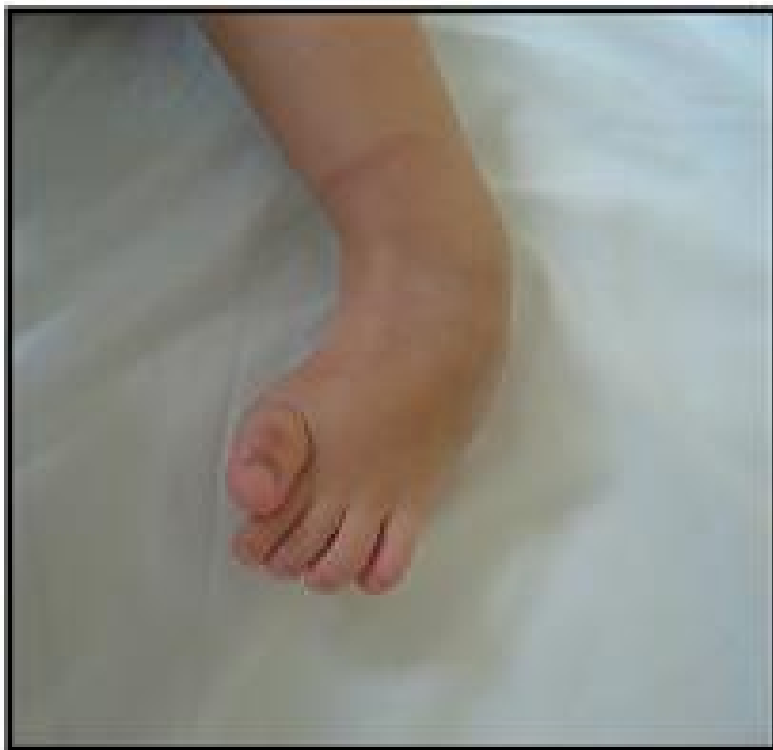AFO articulada (Tamarack)



Yesos progresivos



Yesos progresivos



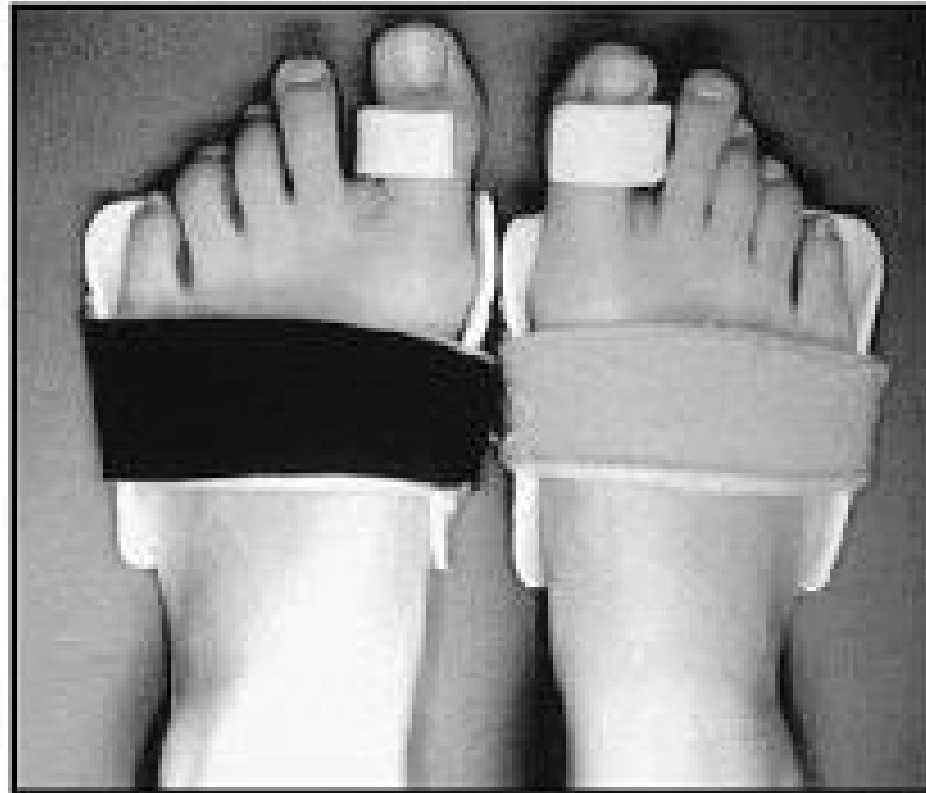Yesos progresivos

Autor	Diseño	Población	Intervención	Resultados
Brouwer 2000	Estudio prospectivo de cohortes	8 p. con PC 8 p. con equinismo idiopático	Yeso	Mejora la flexión dorsal; no la velocidad ni la longitud
Cottalorda 2000	Estudio prospectivo de cohortes	20 p. con PC Equinismo	Yeso	Favorables a los 3 años de seguimiento
Autti-Rämö 2006	Revisión sistemática	23 estudios	Yeso	Mejora a corto plazo la flexión dorsal

Hallux valgus congénito y del adolescente

FO de uso nocturno: ortesis de Groiso

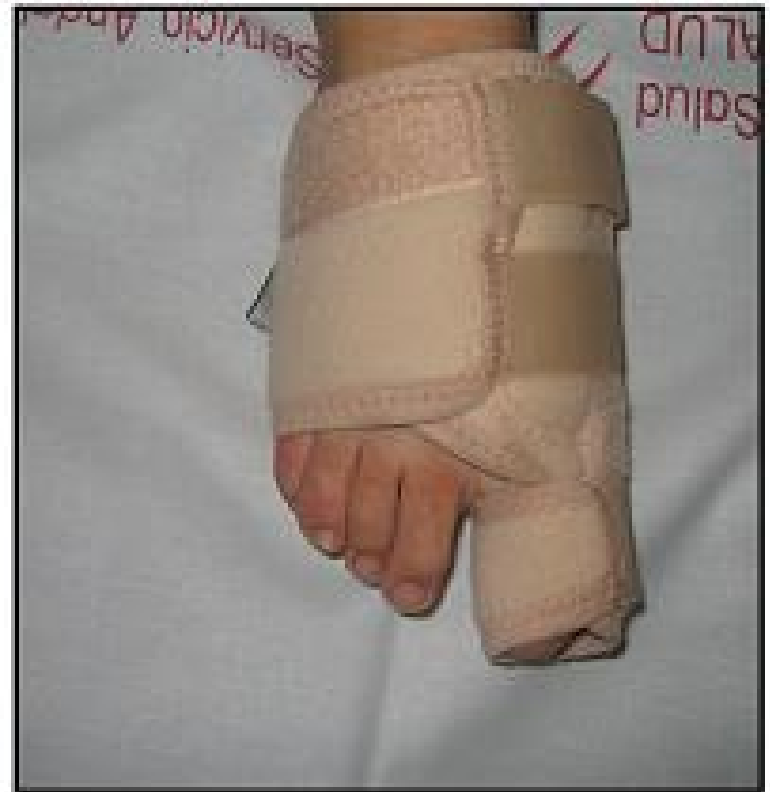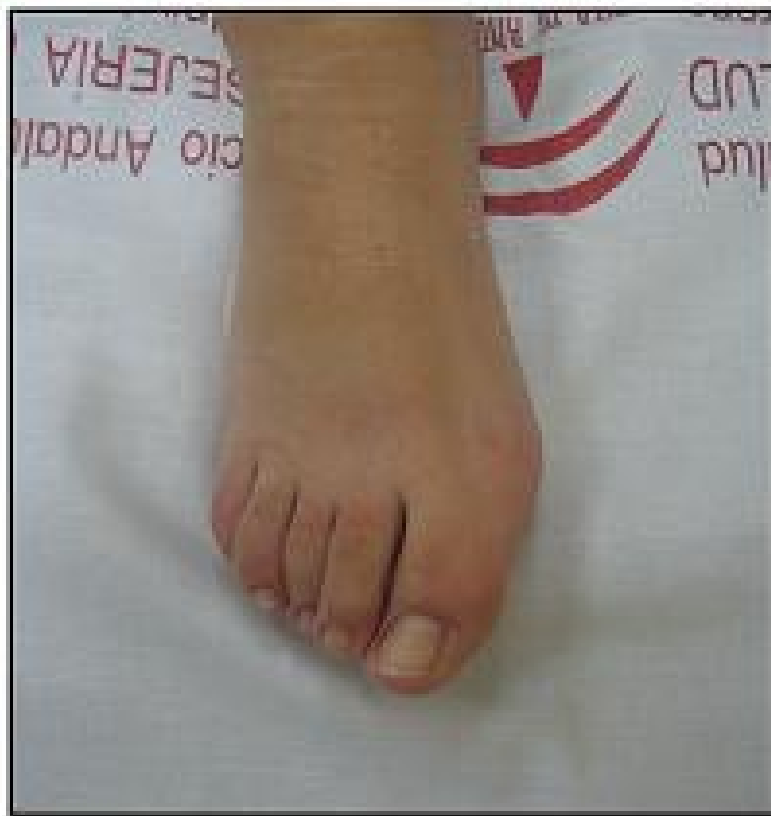60 % buenos resultados



Groiso JA. Juvenile hallux valgus. A conservative approach to treatment. J Bone Joint Surg Am 1992; 72: 1367-1374

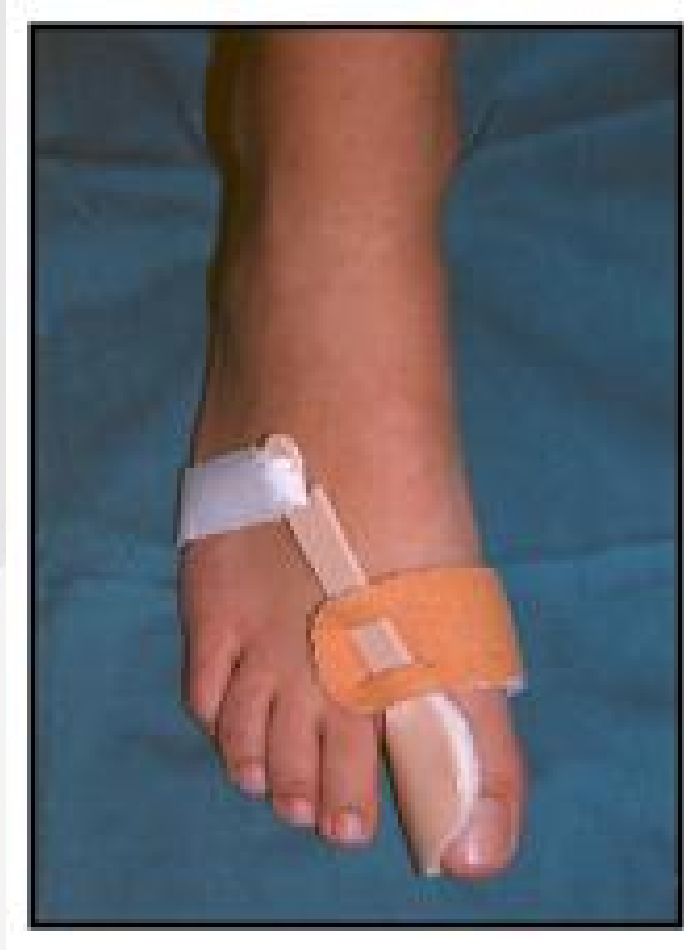Hallux valgus congénito y del adolescente

FO de uso nocturno: ortesis tipo Groiso



Hallux valgus congénito y del adolescente

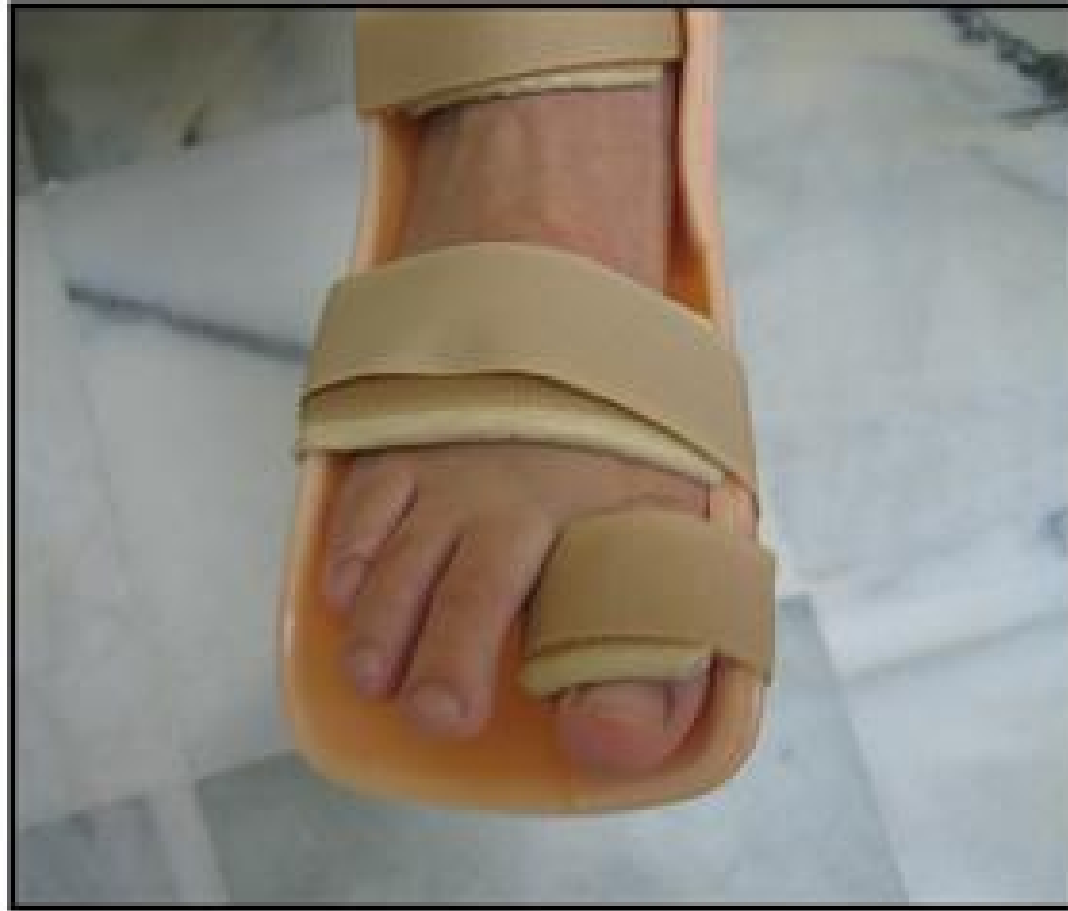FO de uso nocturno



Mehlman CT, Shepherd MA. Pediatric foot deformities: advances in evaluation and management. *Curr Opin Orthop* 2002, 13: 401-407

Hallux valgus “neurológico”

AFO con velcro alineador del pulgar



Calzado a medida

Pie no plantígrado
**Artritis idiopática
juvenil**
Astrágalo vertical
Malformación grave
Mielomeningocele ...



Calzado ortopédico

Pie zambo

Metatarso aducto

(de forma transitoria)



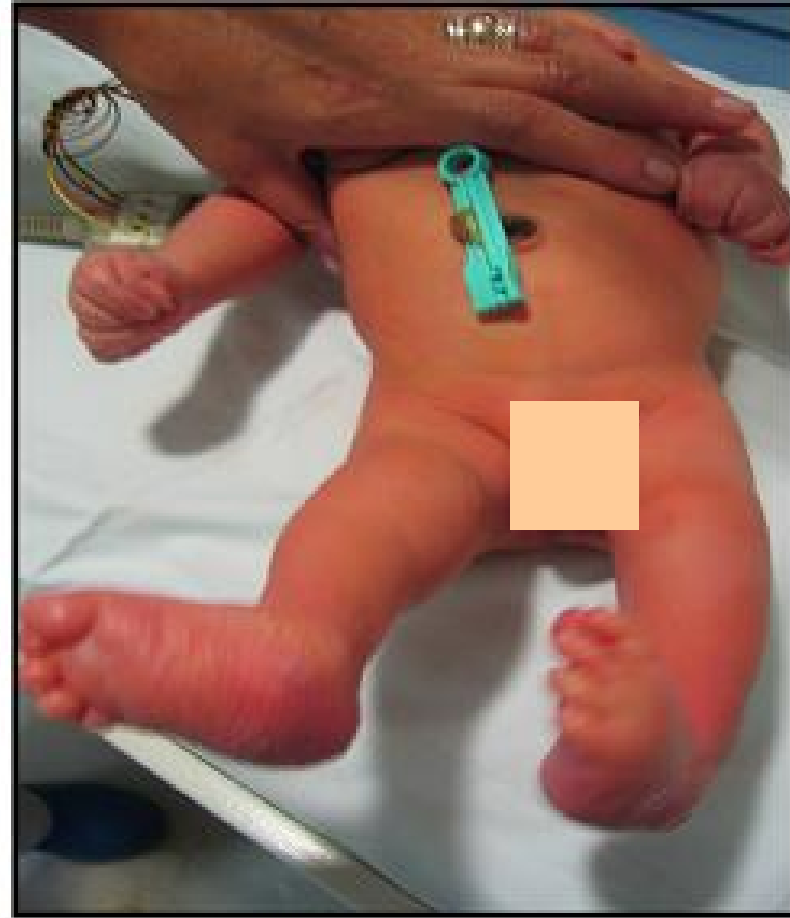Calzado recomendado



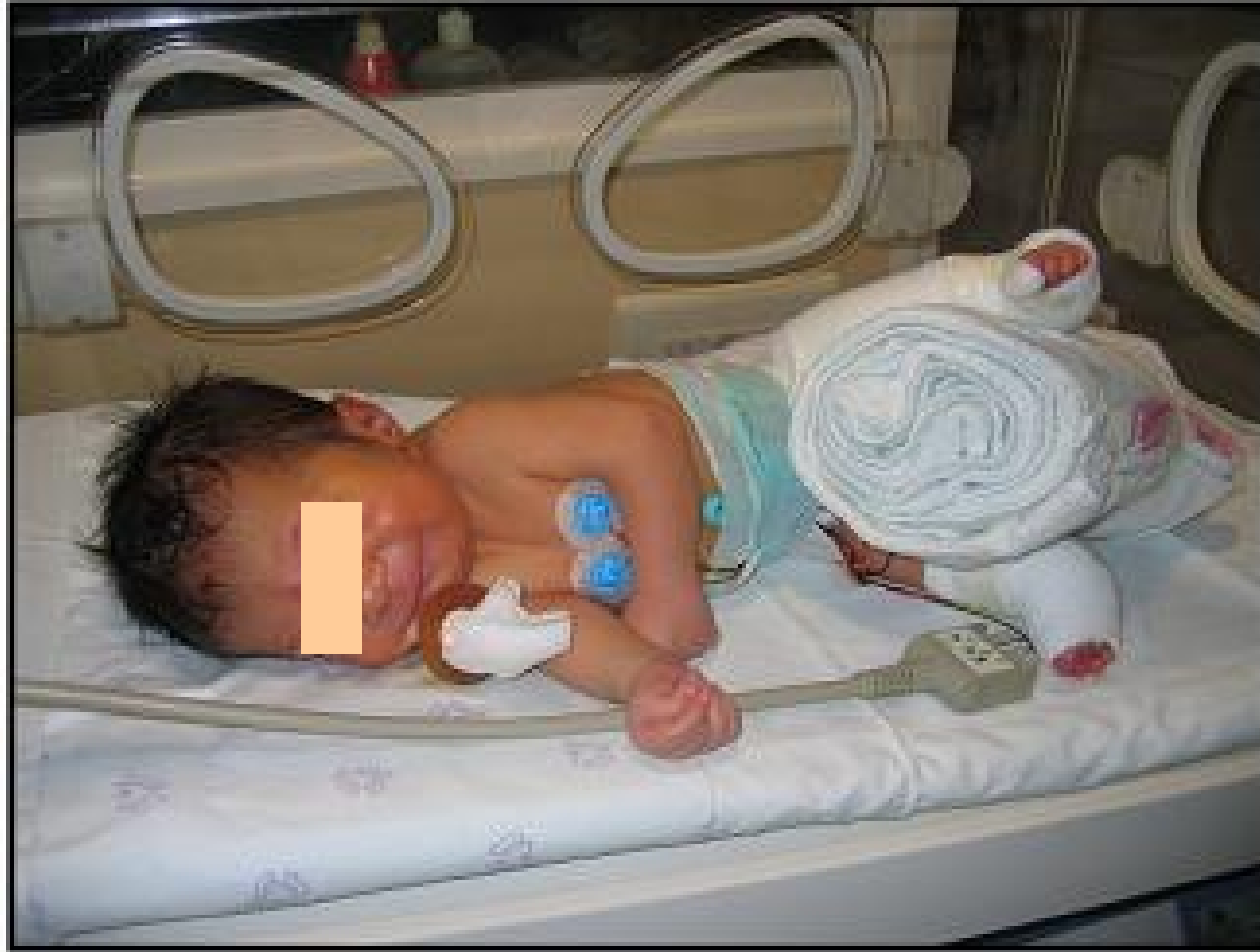Calzado recomendado



Artrogriposis múltiple congénita

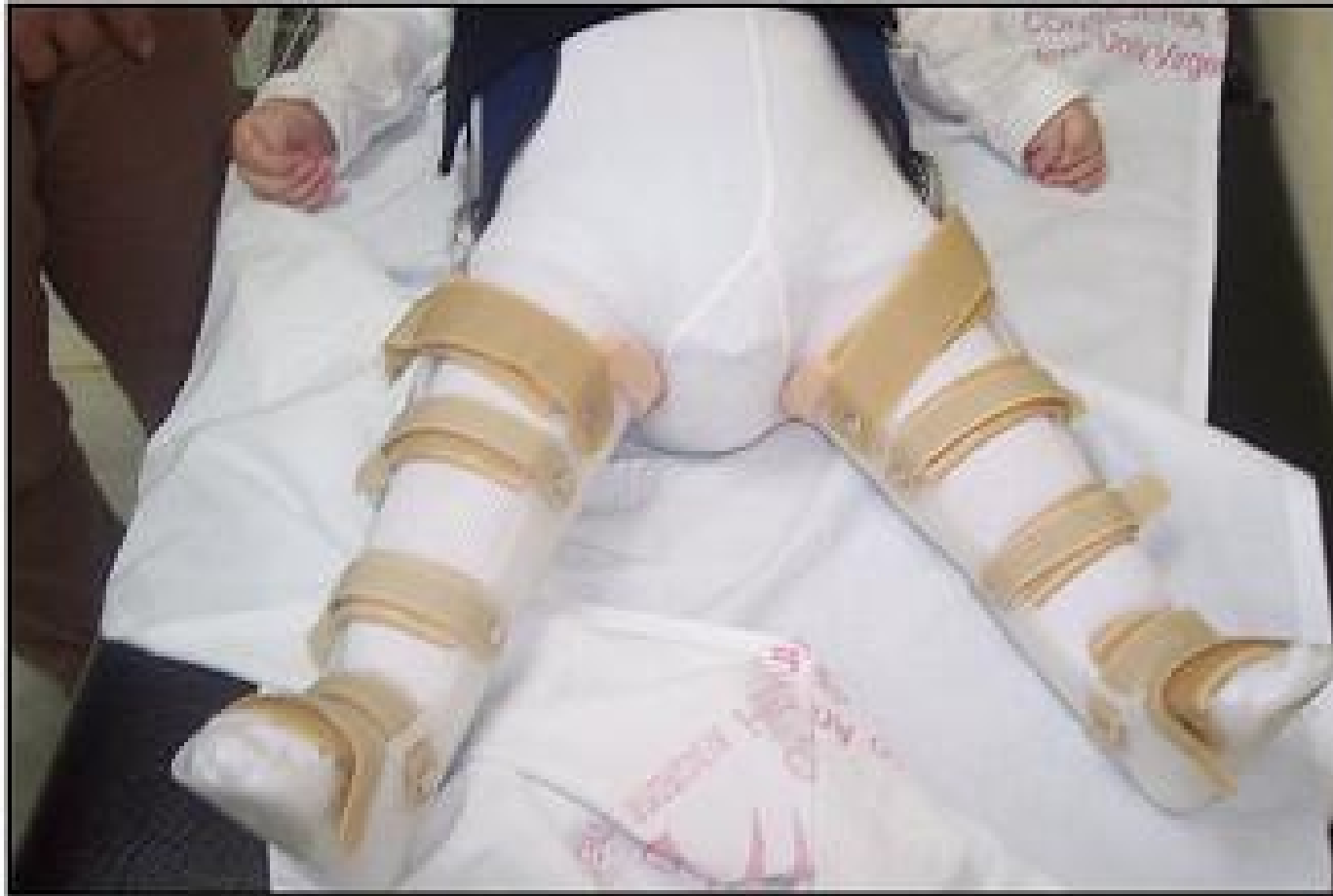

Artrogriposis múltiple congénita



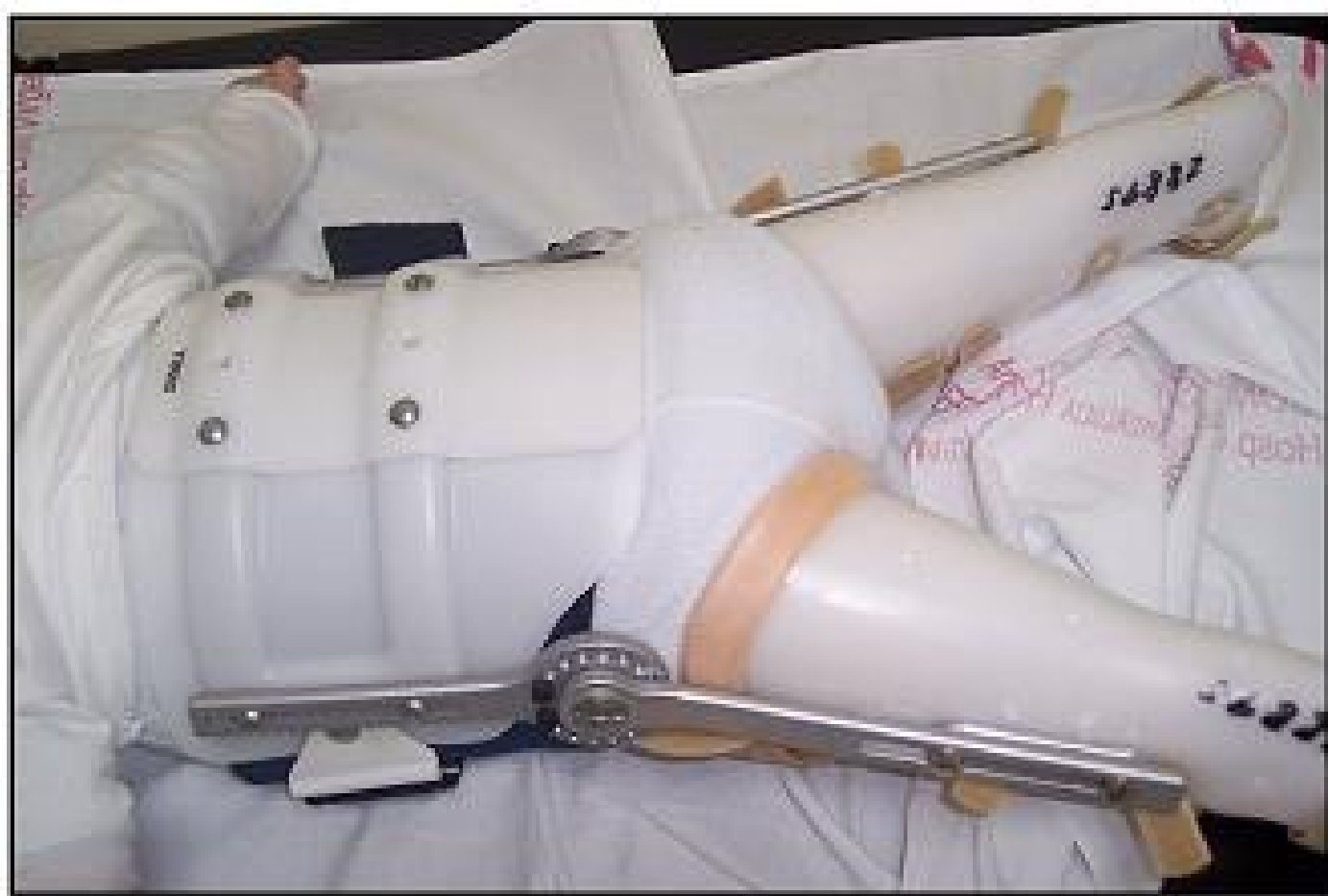Artrogriposis múltiple congénita

THKAFO articulada en la cadera



Artrogriposis múltiple congénita

THKAFO articulada en la cadera

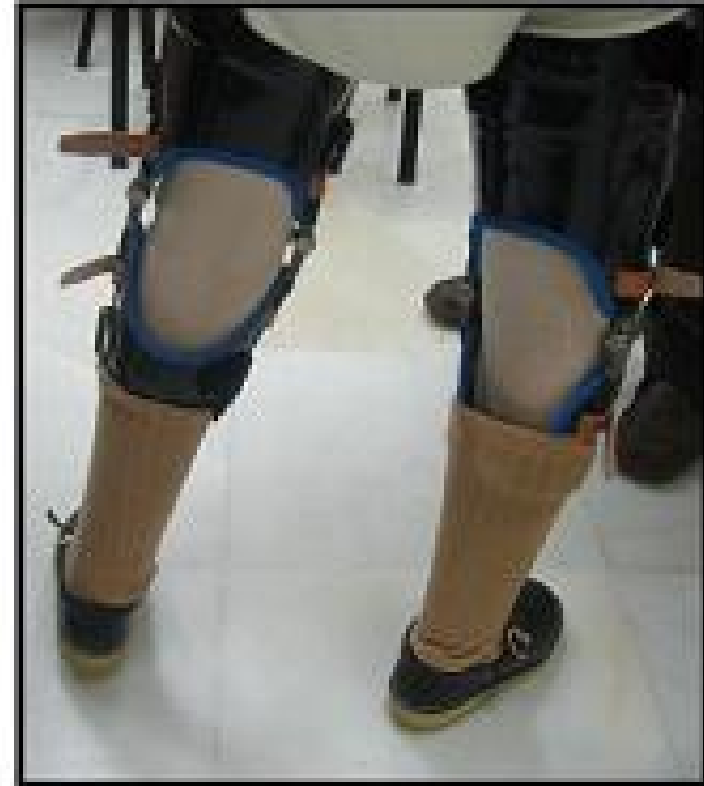
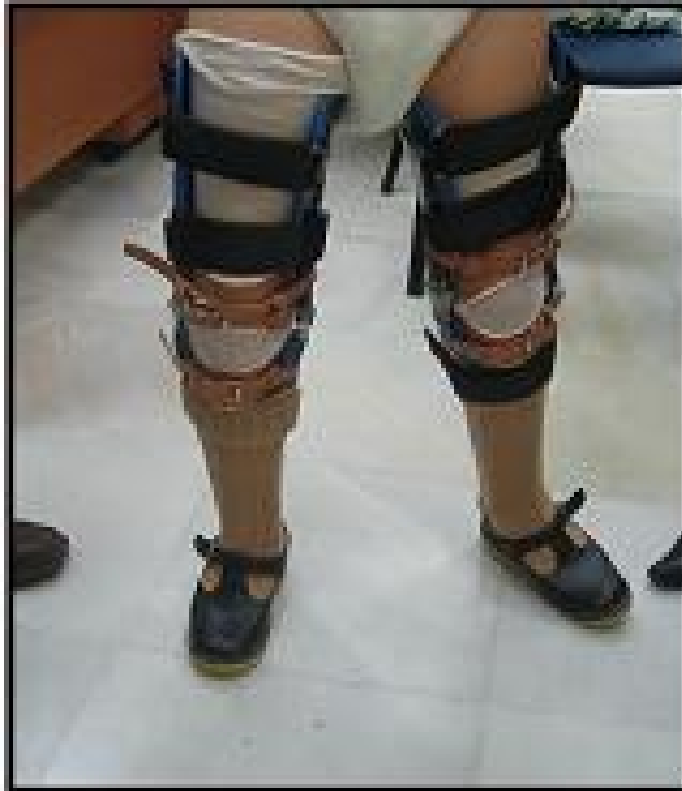
Artrogriposis múltiple congénita

THKAFO articulada en la cadera



Artrogriposis múltiple congénita KAFO articulada en fibra de carbono





Muchas gracias por su atención

Bibliografía

General

1. Akhtar S, Bradley MJ, Quinton DN, Burke FD. Management and referral for trigger finger/thumb. *BMJ* 2005; 331: 7507-7530
2. Alcántara Bumbiedro S. Medios terapéuticos en rehabilitación (IV): ortesis y prótesis. En Miranda Mayordomo JL (ed). *Rehabilitación Médica*. Ed Aula Médica. Madrid 2004: p 61-71.
3. Alexander MA, Xing Y, Bajía SM, Cashen Y. Lower limb orthotics. *eMedicine*.2.3.2006.
4. Braddom RL, Dumitru D, Johnson EW, et al, eds: Lower limb orthoses. In: *Physical Medicine and Rehabilitation*. 1st ed. WB Saunders Co; 1995: p333-358.
5. Conejero Casares JA. Tratamiento de los trastornos ortopédicos. *Ped Integr* 2000; 3: 70-73.
6. Cheng JC, Tang SP, Chen TM et al. The clinical presentation and outcome of treatment of congenital muscular torticollis in infants- a study of 1086 cases. *J Pediatr Surg* 2000; 35: 1091-1096.
7. Freed SS, Coulter-O'Berry C. identification and treatment of congenital muscular torticollis in Infants. *JPO* 2004; 16: S18-S23
8. Miller MA, Koczur L, Strine C et al: Orthotics and assistive devices. In Molnar GE, Alexander MA (eds): *Pediatric Rehabilitation* 3rd ed. Philadelphia; 1999: p 157-178
9. Staheli LT. *Pediatric Orthopaedic Secrets*. 2nd ed. Hanley & Belfus. Philadelphia;; 2003.
10. Tachdjian MO. *Ortopedia clínica pediátrica. Diagnóstico y tratamiento*. Ed Médica Panamericana. Buenos Aires;; 1999.
11. Tan JC: Orthoses. In: *Tan JC Practical Manual of Physical Medicine and Rehabilitation*. 1st ed. Mosby-Year Book. St Louis; 1998:178-228
12. Tan AH, Lam KS, Lee FH. The treatment outcome of trigger thumb in children. *J Pediatr Orthop B* 2002; 11: 256-259.
13. Viladot R, Cohi O, Clavell S. *Ortesis y prótesis del aparato locomotor*.2.1. *Extremidad inferior* Ed Masson. Barcelona; 1987

Bibliografía

Ortesis de cadera

1. Alexiev A, Harcke NT, Kumar SJ. Residual dysplasia after successful Pavlik Harness treatment. *J Pediatr Orthop* 2006; 16:23-26.
2. Hedequist D, Kasser J, Emans J. Use of an abduction brace for developmental dysplasia of the hip after failure of Pavlik harness use. *J Pediatr Orthop* 2003; 23: 175-177
3. Márquez Navarro J, Fernández Torrico JM, Martínez Llanos R et al. Tratamiento de la enfermedad luxante de la cadera con el arnés de Pavlik. *Rehabilitación (Madr)* 2000 ; 34 : 164-170.
4. Meehan PL, Angel D, Nelson JM. The Scottish Rite Abduction Orthosis for the Treatment of Legg-Perthes Disease. *J Bone Joint Surg Am* 1992; 74: 2-12
5. Patel H .Preventive health care, 2001 update: screening and management of the developmental dysplasia of the hip in newborns . *CMAJ* 2001 ; 164 : 1669-1677
6. Roovers EA, Boere-Boonekamp MM, Mostert AK, Castelein RM, Zielhuis GA, Kerkhoff THM. The natural history of developmental dysplasia of the hip: sonographic findings in infants of 1-3 months of age. *J Pediatr Orthop B* 2005; 14: 325-330.
7. Rowe SM, Chung JY, Moon ES, Yoon TR, Jung ST, Kim SS. Dysplasia Epiphysialis Capitis Femoris. Meyer Dysplasia. *J Pediatr Orthop* 2005; 25: 18-21
8. Tegnander A , Holen KJ , Anda S , Terjesen T . Good results after treatment with the Frejka pillow for hip dysplasia in newborns : a 3-year follow-up study . *J Pediatr Orthop* 2001 ; 10 : 173-179
9. Wilkinson G, Sherlock D, Murray G. The efficacy of the Pavlik harness, the Craig splint and the Von Rosen splint in the management of neonatal dysplasia of the hip. *J Bone Joint Surg* 2002; 84-B: 716-719

Bibliografía

Ortesis de rodilla

1. Do TT. Clinical and radiological evaluation of bowlegs. *Curr Opin Pediatr* 2001; 13: 42-46
2. Merritt JL: Knee-ankle-foot orthotics: long leg braces and their practical applications. In: *Physical Medicine and Rehabilitation: State of the Art Reviews*. 1987; 1: 67-82.
3. Pirpiris M, Jackson KR, Farag E, Bowen RE, Otsuka NY. Body mass index and blount disease. *J Pediatr Orthop* 2006; 26: 659-653
4. Raney EM, Topoleski TA, Yaghoubian R, Guidera KJ, Marshall JG. Orthotic treatment of infantile tibia vara. *J Pediatr Orthop* 1998; 18: 670-674.
5. Shinohara Y, Kamegaya M, Kuniyoshi, Moriya H. Natural history of infantile tibia vara. *J Bone Joint Surg* 2002; 84-B: 263-267
6. Salenius P. The development of the tibiofemoral angle in children. *J Bone Joint Surg* 1975; 57- A: 260
7. Yaniv M, Becker MD, Goldwirt M, Khamis S, Steinberg DM, Weintraub MD. Prevalence of bowlegs among child and adolescent soccer players. *Clin J Sport Med* 2006; 16: 392-396.

Bibliografía

Ortesis del pie

1. Alvarez CM, Tredwell SJ, Keenan SP et al. Treatment of idiopathic clubfoot utilizing botulinum A toxin. *J Pediatr Orthop* 2005; 25:229-235.
2. Cobb SC, Tis LL, Johson JT. The effect of 6 weeks of a custom-molded foot orthosis intervention on postural stability in participants with > 7 degrees of forefoot varus. *Clin J Sport Med* 2006, 16: 316-322.
3. Duncan RDD, Fixsen JA. Congenital convex pes valgus. *J Bone Joint Surg* 1999; 81-B: 250-254.
4. Farsetti P, Weinstein SL, Ponseti IV. The long-term functional and radiographic outcomes of untreated and non-operatively treated metatarsus adductus. *J Bone Joint Surg Am* 1994; 76: 257-265.
5. Groiso JA. Juvenile hallux valgus. A conservative approach to treatment. *J Bone Joint Surg Am* 1992; 72: 1367-1374.
6. Kulig K, Burnfield JM, Reishi S, Mais Requejo S, Blanco CE, Thordarson DB. Effect of foot orthoses on tibial posterior activation in persons with pes planus. *Med Sci Sport Exerc* 2005; 37: 24-29
7. Landorf KB, Keenan AM, Herbert RD. Effectiveness of foot orthoses to treat plantar fasciitis. A randomized trial. *Arch Intern Med* 2006; 166: 305-310.
8. Lord J, Winell JJ. Overuse injuries in pediatric athletes. *Curr Opin Pediatr* 2004; 16: 47-50.
9. Harris EJ, Vanore JV, Thomas JL, Kravitz SR, Mendelson SA, Mendicino RW, Silvani SH, Gassen SC. Diagnosis and treatment of pediatric flatfoot. *J Foot Ankle Surg* 2004 ; 43 : 341-373
10. Morcuende JA, Abbasi D, Dolan LA, Ponseti IV. Results of an accelerated Ponseti protocol for clubfoot. *J Pediatr Orthop* 2005; 25: 623-626
11. Mosca VS. Flexible flatfoot and skewfoot. *J Bone Joint Surg* 1995; 77-A: 1937-1945.
12. Rao UB, Joseph B. The influence of footwear on the prevalence of flat foot. A survey of 2300 children. *J Bone Joint Surg* 1992; 74-B: 525-527.
13. Richards BS, Johnston CE, Wilson H. Nonoperative clubfoot treatment using the French physical therapy method. *J Pediatr Orthop* 2005; 25:98-105
14. Sachithanandam V, Joseph B. The influence of footwear on the prevalence of flat foot. A survey of 1846 skeletally mature persons. *J Bone Joint Surg* 1995; 77-B: 254-257.
15. Wenger DR, Mauldin D, Speck G, Morgan D, Lieber RL. Corrective shoes and inserts as treatment for flexible flatfoot in infants and children. *J Bone Joint Surg* 1989; 71-A: 800-810.
16. Yamamoto H, Furuya K. Treatment of congenital club foot with a modified Denis Browne splint. *J Bone Joint Surg* 1990; 72-B: 460-463